

**ПРЕНАТАЛЬНАЯ ГИПОКСИЯ ПРИВОДИТ К НАРУШЕНИЮ
ФОРМИРОВАНИЯ НЕРВНОЙ ТКАНИ ЭНТОРИНАЛЬНОЙ ОБЛАСТИ
КОРЫ МОЗГА КРЫС**

© 2020 г. Д. С. Васильев^{1, *}, Н. Л. Туманова¹, Д. С. Калинина^{1, 2}

¹*Институт эволюционной физиологии и биохимии им. И.М. Сеченова РАН,
Санкт-Петербург, Россия*

²*Санкт-Петербургский государственный университет, Санкт-Петербург, Россия*

*E-mail: dvasilyev@bk.ru

Поступила в редакцию 24.03.2020 г.

После доработки 16.04.2020 г.

Принята к публикации 30.05.2020 г.

Пренатальная гипоксия нарушает формирование головного мозга, что приводит к развитию когнитивного дефицита в постнатальный период. Вероятные причины такого дефицита могут быть связаны с нарушением функционирования дорсального гиппокампа и областей новой коры, участвующих в его афферентации, в частности, энторинальной коры, проекционные нейроны которой иннервируют поле CA1. В задачи настоящего исследования входила оценка влияния пренатальной гипоксии на формирование нервной ткани энторинальной коры в раннем онтогенезе крыс, перенесших пренатальную гипоксию на 14-й или 18-й дни эмбриогенеза. Путем прижизненного мечения 3'-этинил-5-дезоксисуридином нейробластов, образующихся у эмбрионов в момент действия гипоксии, было показано, что гипоксия нарушала образование и миграцию нейробластов в нижние (при гипоксии на 14-й день беременности) или верхние (при гипоксии на 18-й день) слои энторинальной коры в зависимости от срока гипоксического воздействия. Гипоксия на E14, но не на E18, приводила к снижению количества нейронов в энторинальной коре у крысят в первый месяц постнатального онтогенеза. Такое снижение свидетельствует об их гибели. Нарушение процесса нейрогенеза затрагивало образование проекционных пирамидных нейронов, но не влияло на популяцию тормозных интернейронов. Электронная микроскопия выявила патологические изменения нейронов энторинальной коры крысят на 20-е сутки после рождения (лизис органелл в цитоплазме либо гиперхроматоз). При гипоксии на 18-й день беременности изменений клеточного состава и гибели пирамидных нейронов в постнатальном онтогенезе у потомства не происходило. Повидимому, пренатальная гипоксия на E14 приводит к нарушению радиальной миграции нейробластов в энторинальной коре, усилению элиминации проекционных нейронов в раннем постнатальном онтогенезе. Гибель проекционных нейронов энторинальной коры может приводить к нарушению афферентации нейронов гиппокампа. Избирательное действие пренатальной гипоксии на популяцию возбуждающих нейронов энторинальной коры мозга крыс может приводить к нарушению баланса процессов возбуждения и торможения в ходе дальнейшего развития.

Ключевые слова: энторинальная кора, пренатальная гипоксия, эмбриогенез, крыса, нейрогенез, миграция нейробластов

DOI: 10.31857/S086981392010012X

Пренатальная гипоксия является наиболее частой причиной нарушения развития нервной системы у млекопитающих, при этом молекулярно-клеточные механизмы данного воздействия не до конца ясны. Уязвимость различных отделов мозга в эмбриогенезе обусловлена различиями во времени образования клеточных популяций [1]. Так, на E14 у крыс происходит закладка предшественников проекционных нейронов в различных областях коры мозга, в то время как в более поздний период (E18) в этих отделах формируются преимущественно будущие интернейроны [2]. Закладка гиппокампа начинается позднее, чем закладка нижних слоев новой коры, начиная с E16, а генерация нейронов гиппокампа продолжается в раннем постнатальном онтогенезе [3–5]. Однако нами ранее было показано, что при гипоксии на E14 происходит изменение клеточного состава и гибель определенных популяций нейронов как в теменной коре [6, 7], которая закладывается в этот период эмбриогенеза, так и в гиппокампе [8], который формируется значительно позднее. Также имеются данные о деградации грибовидных дендритных шипиков на апикальных дендритах нейронов пирамидного слоя и нарушении долговременной потенциации в гиппокампе крысят при гипоксии на E14 [9], что несколько неожиданно, учитывая время закладки данного отдела мозга. Аналогичные изменения аксо-шипиковых контактов описаны другими авторами при нарушении афферентации гиппокампа со стороны коры больших полушарий [10]. Это позволяет предположить возможность нарушения кортико-гиппокампального взаимодействия при пренатальной гипоксии, однако данное предположение требует экспериментального подтверждения. Известно, что энторинальная область коры участвует в афферентации поля CA1 гиппокампа [11], где последствия пренатальной гипоксии наиболее выражены [8]. Поэтому одной из вероятных причин нарушений структуры и функций гиппокампа при гипоксии на E14 могут являться патологические изменения в энторинальной коре. Нами ранее были получены данные, свидетельствующие о нарушении миграции нейробластов в теменной области коры мозга крысят из потомства самок, перенесших гипоксию на 14-й день беременности [7], чем объясняется нарушение ее дальнейшего формирования. Принимая во внимание данные о том, что закладка кортикальных клеточных слоев в различных областях коры головного мозга грызунов происходит относительно синхронно [11], аналогичные нарушения можно ожидать в других областях коры, в частности, энторинальной. При этом, в литературе отсутствуют данные о патологических изменениях этой области коры мозга у животных, перенесших гипоксию в период эмбриогенеза, что определило задачу настоящего исследования.

МЕТОДЫ ИССЛЕДОВАНИЯ

Все опыты проводились в соответствии с протоколом обращения с лабораторными животными ИЭФБ РАН, основанного на директиве Европейского Сообщества по гуманному обращению с экспериментальными животными (European Communities Council Directive #86/609 for the Care of Laboratory Animals). Самок крыс линии Вистар подвергали действию нормобарической гипоксии на 14-й день беременности (7% O₂, 3 ч). Контрольных животных содержали при нормальной концентрации кислорода. Структуру ткани энторинальной коры анализировали у крысят из потомства контрольных и экспериментальных самок. Были исследованы 4 группы крысят: 1-я группа – контроль (мечение пролиферирующих клеток на E14) $n = 14$; 2-я группа – гипоксия на E14 (мечение клеток на E14) $n = 12$; 3-я группа – контроль (мечение клеток на E18) $n = 9$, 4-я группа – гипоксия на E18 (мечение клеток на E18) $n = 10$.

*Прижизненное мечение пролиферирующих клеток на E14 и E18
и анализ их расположения в энторинальной коре*

Было проведено мечение 3'-этинил-5-дезокситуридином (EdU) нейробластов, образующихся у эмбрионов в момент действия пренатальной гипоксии. Беременным самкам экспериментальных и контрольных групп на 14-й или 18-й день беременности (по 4 самки из каждой группы) проводили введение маркера синтеза ДНК – 5'-ethynyl-2'-deoxyuridine (EdU). За час до введения метки беременные самки экспериментальных групп были подвергнуты действию гипоксии. Подробное описание методики прижизненного мечения клеток EdU опубликовано в [7].

На 5-й день после рождения крыс были декапитированы. Ткань больших полушарий, содержащих энторинальную область коры, в течение двух недель фиксировали 10%-ным раствором формалина на 0.1 М PBS (pH 7.4). Для криопротекции блоки ткани конечного мозга, содержащие энторинальную кору, погружали в 20%-ный раствор сахарозы, фронтальные срезы энторинальной коры толщиной 15 мкм готовили на криостате Leica CM 1510S (Leica Microsystems, Германия) и исследовали с помощью флуоресцентного микроскопа ImagerA (Zeiss, Германия). Количественное сравнение проводили на серии срезов толщиной 15 мкм, первый срез серии выбирался случайно, расстояние между последующими срезами в серии составляло 30 мкм. Визуализацию EdU осуществляли с помощью кита Click-iT® EdU Alexa Fluor® 488 Imaging Kit (Invitrogen, США). Часть срезов мозга была фоновно окрашена неспецифичным ядерным красителем Hoechst 33342. Морфометрический анализ количества и расположения EdU-позитивных клеток, образованных на E14 или E18, проводили в пределах поперечника энторинальной коры шириной 500 мкм на уровне 4.5 мм от Bregma по Paxinos and Watson [12] (см рис. 3А). Среднее количество EdU-позитивных клеток было определено для каждой исследованной области энторинальной коры, для каждого животного определяли среднее значение по 9 срезам.

*Светооптическое исследование ткани энторинальной коры
в постнатальном онтогенезе*

На 20-й, 35-й и 60-й дни после рождения (P20, P35, P60) животные были декапитированы. Мозг фиксировали методом транскардиальной перфузии 4%-ным раствором параформальдегида на 0.1 М фосфатном буфере (pH 7.4) с последующей дофиксацией в том же растворе в течение 4.5 сут, затем на сутки помещали в 20%-ный раствор сахарозы. Фронтальные срезы толщиной 15 мкм изготавливали на криостате Leica CM 1510S и окрашивали по методу Ниссля. Ткань энторинальной коры исследовали с помощью микроскопа AF7000 (Leica, Германия) в пределах поперечника шириной 500 мкм на уровне 4.5 мм от Bregma по Paxinos and Watson [12] (рис. 3А), изображение оцифровывали при помощи камеры DFC495 (Leica). Количественное сравнение проводили на серии срезов толщиной 15 мкм, первый срез серии выбирался случайно, расстояние между последующими срезами в серии составляло 30 мкм. При проведении анализа клеточного состава ткани использовали программу “Видеотест Мастер-Морфология” (ВидеоТест, Россия). Для каждого животного по 9 исследованным срезам вычисляли средние величины по общему количеству клеток, количеству пирамидных и непирамидных нейронов. В группу пирамидных нейронов включали клетки с вытянутыми телами, с площадью тела более 25 мкм² и соотношением длинной и короткой осей тела клетки более 2. В группу непирамидных нейронов включали округлые клетки с площадью тела более 25 мкм² и соотношением длинной и короткой осей тела клетки менее 2. Подробное описание классификации клеток коры головного мозга крысы, используемой в данной работе, опубликовано в [6, 7].

Статистическую обработку производили в программе SPSS Statistic 22. Проверку нормальности распределения проводили с помощью критерия Колмогорова–Смирнова, критерий Ливиня использовали для проверки равенства дисперсий.

Для сравнения групп использовали однофакторный дисперсионный анализ (one-way ANOVA). Апостериорные сравнения проводили с помощью критерия Тьюки. Различия считали достоверными при $p < 0.05$. Данные в тексте и на графиках (за исключением рис. 2) представлены в виде среднего значения и стандартной ошибки.

Электронная микроскопия

На P20 проводили электронномикроскопическое исследование ткани энторинальной коры контрольных ($n = 3$) животных и крыс, перенесших гипоксию на E14 ($n = 4$). Ткань фиксировали методом транскардиальной перфузии смесью 1%-ного глутарового альдегида и 1%-ного параформальдегида на 0.1 М PBS, pH 7.4, дофиксировали 1%-ным OsO₄, контрастировали уранилацетатом, обезвоживали и заливали в аралдид по стандартному протоколу [13, 14]. На ультратоме LKB-III (LKB, Швеция) изготавливали ультратонкие срезы толщиной 500 ангстрем, которые затем исследовали с помощью электронного микроскопа FEI Tecnai V2 (FEI, США).

РЕЗУЛЬТАТЫ ИССЛЕДОВАНИЯ

Исследование распределения и количества EdU-позитивных нейронов, сформировавшихся на E14 и E18

У 5-суточных контрольных крысят большинство клеток энторинальной коры, меченных на E14, было локализовано в нижних (V–VI) слоях (рис. 1A), клетки, меченные на E18, располагались в поверхностных слоях (рис. 1B).

Пренатальная гипоксия на E14. У животных, подвергнутых гипоксии, так же как у контрольных, большинство клеток, меченных на E14, было локализовано в нижних (V–VI) корковых слоях (рис. 1A). Большинство EdU-позитивных нейронов из этих слоев характеризуются диффузным состоянием хроматина. Количество EdU-позитивных клеток в энторинальной коре у 5-суточных крысят, подвергнутых гипоксии на E14 (рис. 1B) было в 1.8 раз ниже, чем у контрольной группы (апостериорный тест Тьюки $p < 0.01$). Это указывает на то, что пренатальная гипоксия может вызвать снижение интенсивности пролиферации клеток в эмбриогенезе. У животных, подвергнутых пренатальной гипоксии на E14, доля меченых нейронов, рассеянных в поверхностных слоях энторинальной коры составляла около 42% от общего количества меченых клеток, и было существенно выше (см. рис. 1Г; апостериорный тест Тьюки $p = 0.02$), чем у контрольных животных (19%). Таким образом, пренатальная гипоксия на E14 вызывает нарушение миграции нейробластов в V–VI слои энторинальной коры.

Пренатальная гипоксия на E18. Клетки, меченные на E18, располагались в поверхностных слоях (рис. 1B), во многих из них хроматин был конденсирован. Это может указывать на более высокую транскрипционную активность нейронов нижних слоев энторинальной коры в сравнении с клетками II–III слоя. Количество EdU-позитивных клеток в энторинальной коре у 5-суточных крысят, подвергнутых гипоксии на E18, было в 1.4 раз ниже уровня контрольной группы (апостериорный тест Тьюки $p < 0.01$). Это указывает на снижение интенсивности пролиферации клеток в эмбриогенезе. У животных, подвергнутых гипоксии на E18, число EdU-позитивных клеток, рассеянных в нижних слоях коры составляло около 48%, и было выше (см. рис. 1D; апостериорный тест Тьюки $p = 0.03$), чем у контроля (17%). Таким образом, как и в случае гипоксии на E14, пренатальная гипоксия на E18 вызывает нарушение миграции нейробластов во II–III слои энторинальной коры.

Морфометрическое исследование клеточного состава ткани энторинальной коры крыс при нормальном и нарушенном эмбриогенезе

Пренатальная гипоксия на E14. К концу первого месяца постнатального онтогенеза общее количество клеток в энторинальной коре животных, перенесших гипоксию на E14, было ниже, чем у сверстников из контрольной группы (рис. 2). Так, на P20 оно составляло 82.0% от уровня контроля (апостериорный тест Тьюки $p = 0.04$), а на P35 – 74.1% (апостериорный тест Тьюки $p = 0.02$). На взрослой стадии развития (P60), различий между контрольной и экспериментальной группами не обнаружено (апостериорный тест Тьюки $p = 0.18$). Динамика количественных изменений нейронов, относящихся к различным классам, была неодинаковой. На P20 и P35 у крысят, перенесших гипоксию на E14, отмечалось статистически значимое снижение количества пирамидных нейронов (апостериорный тест Тьюки) которое составляло 72.1% от уровня контроля на P20 ($p = 0.02$) и 67.0% на P35 ($p = 0.03$). На взрослой стадии развития различий между контрольной и экспериментальной группами не было (апостериорный тест Тьюки $p = 0.15$). При этом различий между группами в количестве непиримидных нейронов не было выявлено ни в одной

Рис. 1. Распределение EdU-позитивных клеток в энторинальной коре крыс.

A – микрофотографии ткани энторинальной коры 5-суточных крысят из контрольной (слева) и гипоксической (справа) групп. Мечение пролиферирующих клеток осуществлялось на 14-й день эмбриогенеза. Ядра клеток, образовавшихся на E14, светятся зеленым светом. Фоновое окрашивание ядер неспецифическим ядерным красителем Hoechst 33342 (синее свечение). Масштаб – 200 мкм.

B – микрофотографии ткани энторинальной коры 5-суточных крысят из контрольной (слева) и гипоксической (справа) групп. Мечение пролиферирующих клеток осуществлялось на 18-й день эмбриогенеза. Фоновое окрашивание ядер Hoechst 33342. Масштаб – 200 мкм.

C–D Результаты количественного анализа. На гистограмме *C* белые столбики – среднее количество EdU-позитивных клеток в исследуемом поле энторинальной коры крысят контрольной (K) и гипоксических (HE14 и HE18) групп. Результаты представлены в виде среднее \pm ошибка среднего. На гистограммах *C* и *D* серые столбики – среднее количество клеток, находящихся за пределами слоев, закладка которых происходила в период мечения (в верхних слоях в случае мечения на E14, в нижних слоях в случае мечения на E18). Такие клетки элиминируются в ходе раннего постнатального онтогенеза. На гистограмме *D* количество таких клеток выражено в процентах от общего количества EdU-позитивных клеток.

Звездочками обозначены статистически значимые различия между контрольной и гипоксической группами при * $p < 0.05$; ** $p < 0.01$ (однофакторный дисперсионный анализ, апостериорный критерий Тьюки).

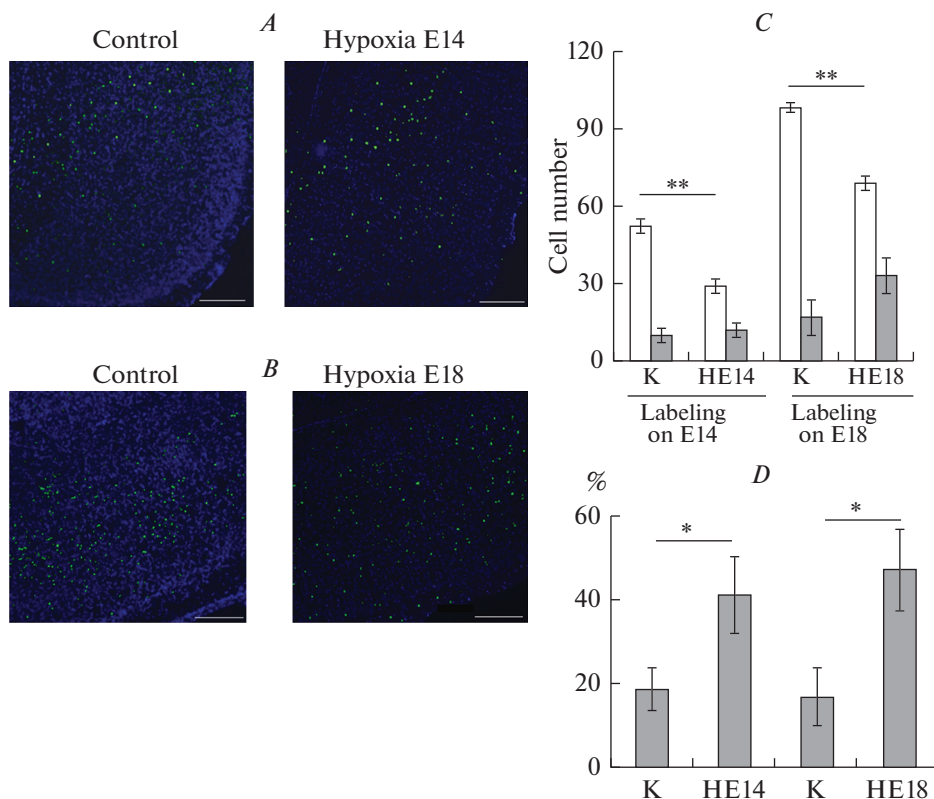
Fig. 1. Distribution of EdU-positive cells in rat entorhinal cortex.

A – micrographs of the entorhinal cortex of 5-day old rat pups from the control (left) and hypoxic (right) groups. Labeling of proliferating cells was carried out on the 14th day of embryogenesis. The nuclei of the cells formed on E14 are green. Background staining of nuclei with the non-specific nuclear dye Hoechst 33342 (blue). Scale – 200 μ m.

B – micrographs of the entorhinal cortex of 5-day-old rat pups from the control (left) and hypoxic (right) groups. Labeling of proliferating cells was carried out on day 18 of embryogenesis. Hoechst 33342 background staining. Scale – 200 μ m.

C–D Results of quantitative analysis. On the histogram *C*, the white bars show the average number of EdU-positive cells in the analyzed field of the entorhinal cortex in rat pups of the control (K) and hypoxic (HE14 and HE18) groups. The results are presented as mean \pm SEM. On the histograms *C* and *D*, the gray bars are the average number of cells outside the layers they destined to move (the upper layers in the case of labeling on E14, the lower layers in the case of labeling on E18). Such cells were eliminated during early postnatal ontogenesis. On histogram *D*, the number of such cells is shown as a percentage of the total number of EdU-positive cells.

Asterisks indicate statistically significant differences between the control and hypoxic groups. * $p < 0.05$; ** $p < 0.01$ (one-way ANOVA, Tukey post-hoc test).



возрастной группе (апостериорный тест Тьюки, $p = 0.22$ для P20, $p = 0.07$ для P35, $p = 0.10$ для P60).

Пренатальная гипоксия на E18. У крыс, перенесших гипоксию на E18, клеточный состав и плотность расположения нейронов в энторинальной коре не отличались от контроля ни на P20 (апостериорный тест Тьюки $p = 0.08$ для общего количества клеток, $p = 0.12$ для количества пирамидных нейронов, $p = 0.07$ для непирамидных нейронов), ни на P35 (апостериорный тест Тьюки $p = 0.06$ для общего количества клеток, $p = 0.09$ для количества пирамидных нейронов, $p = 0.08$ для непирамидных нейронов), ни на P60 (апостериорный тест Тьюки $p = 0.08$ для общего количества клеток, $p = 0.08$ для количества пирамидных нейронов, $p = 0.11$ для непирамидных нейронов). Данные морфометрического анализа указывают на то, что гипоксия на E18 не оказывает влияние на клеточный состав энторинальной коры.

Изменение состояния нейронов энторинальной коры у крысят, перенесших гипоксию на E14

Снижение количества нейронов в ткани энторинальной коры крыс, перенесших гипоксию на E14, свидетельствовало об их гибели, поэтому у таких животных было проведено исследование возможности нейродегенеративных изменений клеток. У нейронов энторинальной коры крысят, перенесших гипоксию на E14, были хорошо заметны патологические изменения, как на светооптическом (рис. 3B, D), так и на ультраструктурном уровнях (рис. 3F, G). У большинства таких дегенериру-

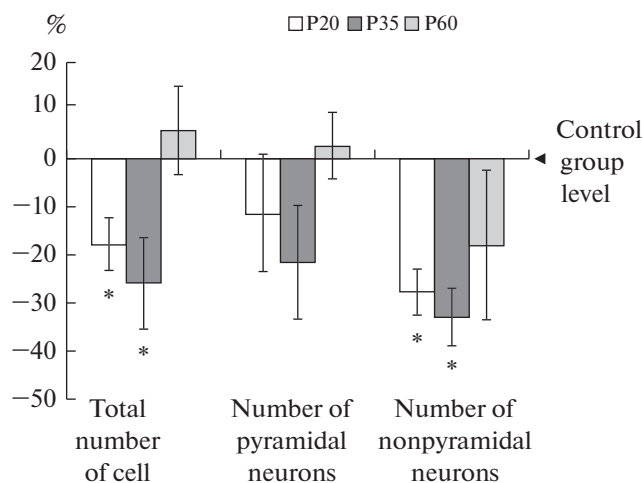


Рис. 2. Результаты морфометрического анализа количества клеток у перенесших пренатальную гипоксию (E14) крыс в возрасте P20 (белые столбики), P35 (черные столбики) или P60 (светло-серые столбики). Результаты представлены в виде среднее \pm дисперсия и выражены в процентах от уровня контрольной группы (ноль). Звездочками обозначены статистически значимые отличия от уровня контроля при $*p < 0.05$ однофакторный дисперсионный анализ, апостериорный критерий Тьюки.

Fig. 2. Results of the cell number morphometric analysis in rats subjected to prenatal hypoxia on E14, aged P20 (white bars), P35 (black bars) or P60 (light gray bars).

The results are presented as mean \pm variance and are shown in % of the control group level (zero). Asterisks indicate statistically significant differences from the control level at $*p < 0.05$; one-way ANOVA; Tukey post-hoc test.

ющих нейронов происходило набухание клеточных тел и их отростков, появление неокрашенных областей (рис. 3C) и лизис органоидов в цитоплазме (рис. 3F), свидетельствующие о нейродегенерации по типу хроматолиза. Кроме этого, был отмечен другой тип нейродегенеративных изменений – гиперхроматоз (рис. 3D, G), при котором происходило сморщивание клеточных тел и их отростков, цитоплазма становилась электронно-плотной (рис. 3G). Объем клеточного ядра таких клеток был снижен, вокруг него наблюдался ободок темной цитоплазмы, в которой сложно отличить органоиды: ЭПР и митохондрии. В нейропиле энторинальной коры встречаются глиальные отростки вокруг дегенерирующих нейронов (рис. 3B).

ОБСУЖДЕНИЕ РЕЗУЛЬТАТОВ

Полученные результаты свидетельствуют о том, что пренатальная гипоксия на E14 или E18 вызывает нарушение радиальной миграции нейробластов в V–VI или II–III слоях энторинальной коры соответственно. Также показано, что пренатальная гипоксия, независимо от времени ее действия, может вызвать снижение интенсивности пролиферации клеток. Данные по энторинальной коре, полученные в ходе настоящего исследования, согласуются с нашими результатами, опубликованными ранее для теменной коры крыс из потомства самок, перенесших гипоксию на 14-й или 18-й дни беременности [7], что является первым экспериментальным доказательством сходного действия пренатальной гипоксии на развитие различных областей новой коры. Следует отметить, что данные о нарушении пролиферации и радиальной миграции клеток при пренатальной гипоксии на E14 или E18 согласуются с наблюдениями других авторов, полученных на различных моделях пренатальной патологии (не связанных с гипоксией) в соответствующие пери-

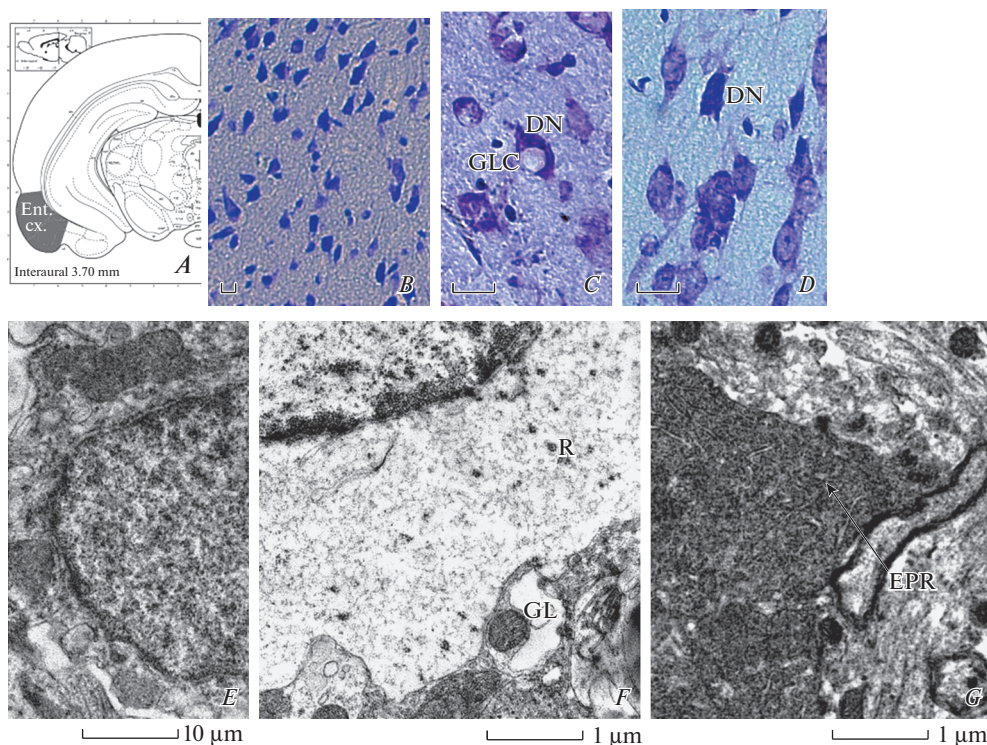


Рис. 3 Нейродегенеративные изменения в энторинальной коре 20-суточных крысят после пренатальной гипоксии.

A – схема расположения анализируемой области энторинальной коры (с изменениями – Paxinos, Watson, 2007).

B–D – микрофотографии ткани II–III слоя энторинальной коры крыс из контрольной (*B*) и экспериментальной (*C, D*) групп. Окраска по Ниссию. Масштаб – 20 мкм. DN – дегенерирующие нейроны, GLC – глиальные клетки.

E–G – электронограммы ткани энторинальной коры у крыс из контрольной (*E*) и экспериментальной (*F, G*) групп. Масштаб: *E* – 10 мкм, *F, G* – 1 мкм. *E* – нормальный нейрон, *F* – дегенерирующий нейрон с лизисом органеллов в цитоплазме. *G* – дегенерирующий нейрон с гиперхромной цитоплазмой. GL – отросток глиальной клетки, R – одиночные рибосомы, EPR – эндоплазматический ретикулум.

Fig. 3. Neurodegenerative processes in the entorhinal cortex of 20 days-old rat pups, subjected to prenatal hypoxia.

A – location of the analyzed region of the entorhinal cortex (modified schem from [12]).

B – micrographs of tissue of the II–III layer of the entorhinal cortex in rats from the control (*B*) and “hypoxic” (*C–D*) groups. Nissl staining. Scale 20 μm. DN – degenerating neurons, GLC – glial cells.

E–G – electron microphotographs of the entorhinal cortex in rats from the control (*E*) and experimental (*F, G*) groups. Scale: *E* – 10 μm, *F, G* – 1 μm. *E* – normal neuron, *F* – degenerating neuron with lysis of organelles in the cytoplasm. *G* – degenerating neuron with hyperchromic cytoplasm. GL is the process of the glial cell, R is the single ribosome, EPR is the endoplasmic reticulum.

оды эмбрионального развития мозга [15–17]. Сходный характер влияния различных неблагоприятных факторов на процессы нейрогенеза и миграции нейробластов нельзя назвать неожиданным, однако в большинстве имеющихся литературных источников отсутствует сравнение структурных нарушений в различных областях новой коры, в том числе в энторинальной.

Ранее мы показали, что снижение общего количества пирамидных нейронов во II–III и V–VI слоях теменной коры головного мозга происходит только у крыс, перенесших пренатальную гипоксию на E14, но не на E18 [6, 7]. Также для теменной коры было показано, что различия между контрольной и гипоксической группами в количестве пирамидных нейронов наблюдалось только в течение первого месяца постнатального онтогенеза, но не у взрослых животных. В настоящем исследовании продемонстрировано сходство в характере действия пренатальной гипоксии на клеточный состав и состояние нейронов в теменной и энторинальной коре в постнатальном онтогенезе крыс. Следует отметить, что между исследованными областями коры головного мозга существует различие в паттерне изменений клеточного состава. На P20–30 в теменной коре крысят, перенесших гипоксию на E14, наблюдались изменения в количестве непирамидных нейронов [7], в то время как в энторинальной области коры мозга такого не наблюдалось. Избирательное действие пренатальной гипоксии на популяцию возбуждающих нейронов коры головного мозга может приводить к нарушению баланса процессов возбуждения и торможения в ходе дальнейшего развития [18]. Поэтому исследования возбудимости нейронов различных областей коры и гиппокампа обретают актуальность в свете результатов настоящего исследования.

Интересным представляется обсуждение вопроса о возможном нарушении кортико-гиппокампального взаимодействия как причины структурных изменений и долговременной потенциации в гиппокампе крысят, перенесших пренатальную гипоксию. Нами ранее были описаны структурные изменения в гиппокампе крысят из потомства самок, перенесших гипоксию на 14-й день беременности [8]. Эти изменения включали умеренную гибель нейронов пирамидного слоя поля CA1 и снижение количества грибовидных дендритных шипиков с шипиковым аппаратом (в котором содержался маркерный белок цитоскелета – синаптоподин [19]). Уменьшение количества лабильных шипиков свидетельствует об изменениях пластичности нейронной сети [20], позднее было показано, что такое снижение сопровождается нарушением процесса долговременной потенциации и когнитивными дисфункциями [9]. Аналогичные изменения аксо-шипиковых контактов описаны другими авторами при нарушении афферентации гиппокампа со стороны коры больших полушарий [10]. Это позволяет предположить возможность нарушения взаимодействия энторинальной коры и гиппокампа при пренатальной гипоксии. Результаты настоящей работы свидетельствуют в пользу такого предположения, поскольку показывают нарушение формирования проекционных нейронов энторинальной коры, вовлеченных в афферентацию гиппокампа. Разумеется, такое предположение нельзя считать единственной возможной причиной влияния гипоксии на E14 на структуру и функционирование гиппокампа. Так, в литературе содержатся данные о том, что гипоксия на E17 может нарушать миграцию нейробластов в гиппокампе [21], однако влияние такого нарушения миграции клеток на формирование нейронных сетей в постнатальном онтогенезе остается не изученным. Следует отметить, что прямое влияние пренатальной гипоксии на формирование гиппокампа может служить объяснением структурных изменений при гипоксии на E18, но не в случае гипоксии на E14. Именно для гипоксии на E14 гипотеза о нарушении кортико-гиппокампального взаимодействия приобретает определенный интерес и может служить предметом будущих экспериментальных исследований.

Таким образом, результаты настоящего исследования свидетельствуют о влиянии пренатальной гипоксии на формирование нервной ткани энторинальной коры крыс.

ИСТОЧНИК ФИНАНСИРОВАНИЯ

Работа выполнена за счет средств госзадания по теме АААА-А18-118012290373-7, РФФИ № 18-315-00239.

БЛАГОДАРНОСТЬ

Конфокальная и электронная микроскопия выполнены на базе Центра коллективного пользования ИЭФБ РАН. Авторы благодарят Н.М. Дубровскую и О.С. Алексею за помощь в создании гипоксических условий в эксперименте с животными.

СПИСОК ЛИТЕРАТУРЫ

1. Rice D., Baron S. Critical periods of vulnerability for the developing nervous system: evidence from humans and animal models Environ. Health Perspect. 108. (3): 511–533. 2000.
2. Rakic P. Specification of cerebral cortical areas. Science. 241(4862): 170–176. 1988.
3. Bayer S.A. Development of the hippocampal region in the rat. II. Morphogenesis during embryonic and early postnatal life J. Comp. Neurol. 190(1–2): 115–134. 1980.
4. Bayer S.A. Development of the hippocampal region in the rat. I. Neurogenesis examined with 3H -thymidine autoradiography J. Comp. Neurol. 190(1–2): 87–114. 1980.
5. Kempermann G., Jessberger S., Steiner B., Kronenberg G. Milestones of neuronal development in the adult hippocampus. Trends Neurosci. 27(8): 447–452. 2004.
<https://doi.org/10.1016/j.tins.2004.05.013>
6. Vasilyev D.S., Tumanova N.L., Zhuravin I.A. Change of the neocortex nervous tissue in rat ontogenesis after hypoxia at various times of embryogenesis. Zh. Evol. Biokhim. Fiziol. 44: 258–267. 2008.
7. Vasilev D.S., Dubrovskaya N.M., Tumanova N.L., Zhuravin I.A. Prenatal hypoxia in different periods of embryogenesis differentially affects cell migration, neuronal plasticity and rat behavior in postnatal ontogenesis Front. Neurosci. 10: 126. 2016.
<https://doi.org/10.3389/fnins.2016.00126>
8. Журавин И.А., Туманова Н.Л., Васильев Д.С. Структурные изменения нервной ткани гиппокампа в онтогенезе крыс после пренатальной гипоксии Журн. эвол. биох. физиол. 45(1): 138–140. 2009. [Zhuravin I.A., Tumanova N.L., Vasilev D.S. Structural changes in the nervous tissue of the hippocampus in rat ontogenesis after prenatal hypoxia J. Evol. Biochem. Physiol. 45(1): 138–140. 2009. (In Russ)].
9. Zhuravin I.A., Dubrovskaya N.M., Vasilev D.S., Postnikova T.Yu., Zaitsev A.V. Prenatal hypoxia produces memory deficits associated with impairment of long-term synaptic plasticity in young rats. Neurobiol. Learning and Memory. 1–10. 2019.
<https://doi.org/10.1016/j.nlm.2019.107066>
10. Perez-Cruz C., Nolte M.W., van Gaalen M.M., Rustay N.R., Termont A., Tanghe A., Kirchhoff F., Ebert U. Reduced spine density in specific regions of CA1 pyramidal neurons in two transgenic mouse models of Alzheimer's disease. J. Neurosci. 31(10): 3926–3934. 2011.
<https://doi.org/10.1523/JNEUROSCI.6142-10.2011>
11. Bayer S.A., Altman J. Neurogenetic Timetables in the Telencephalon. In: The Rat Nervous System. 3rd edition. Elsevier, Acad. Press. 28–36. 2004
12. Paxinos G., Watson C. The rat brain in stereotaxic coordinates. 6th Edition. Elsevier Inc. 2007.
13. Васильев Д.С., Туманова Н.Л., Коваленко А.А., Зубарева О.Е., Калемениев С.В., Магазаник Л.Г. Нейровоспалительные процессы влияют на структурные изменения в миндалине крыс в литий-пилокарпиновой модели эпилепсии. Рос. физиол. журн. им. И.М. Сеченова. 105(6): 694–706. 2019. (Vasilev D.S., Tumanova N.L., Kovalenko A.A., Zubareva O.E., Kalemenev S.V., Magazanik L.G. Neuroinflammation Affects the Structural Abnormalities in Amygdala in the Lithium–Pilocarpine Model of Epilepsy in Rats. Russ. J. Physiol. 105(6): 694–706. (In Russ)]. 2019)
<https://doi.org/10.1134/S0869813919060098>
14. Tumanova N.L., Vasilev D.S., Dubrovskaya N.M., Zhuravin I.A. Ultrastructural alterations in the sensorimotor cortex upon delayed development of motor behavior in early ontogenesis of rats exposed to the prenatal hypoxia. Cell and Tissue Biology. 12(5): 419–425. 2018.
<https://doi.org/10.1134/S1990519X18050097>
15. Ang E.S. Jr., Gluncic V., Duque A., Schafer M.E., Rakic P. Prenatal exposure to ultrasound waves impacts neuronal migration in mice. Proc. Natl. Acad. Sci. USA. 103(34): 12903–10. 2006.
<https://doi.org/10.1073/pnas.0605294103>
16. Miller M.W. Effects of alcohol on the generation and migration of cerebral cortical neurons. Science. 233(4770): 1308–1311. 1986.
17. Aronne M.P., Guadagnoli T., Fontanet P., Evrard S.G., Brusco A. Effects of prenatal ethanol exposure on rat brain radial glia and neuroblast migration. Exp. Neurology. 229: 364–371. 2011.
<https://doi.org/10.1016/j.expneurol.2011.03.002>
18. Kalinina D.S., Vasilev D.S., Volnova A.V., Nalivaeva N.N., Zhuravin I.A. Age Dynamics Of Electrocorticogram And 4-Aminopyridine-Induced Seizures In Rats Undergoing Prenatal Hypoxia. Development. Neurosci. 41(1–2): 56–66. 2019.
<https://doi.org/10.1159/000497224>
19. Zhuravin I.A., Tumanova N.L., Vasilyev D.S. Changes mechanisms of brain adaptation in postnatal ontogenesis of rats after prenatal hypoxia. Dokl. Akad. Nauk. 425: 123–125. 2009.
20. Okubo-Suzuki R., Okada D., Sekiguchi M., Inokuchi K. Synaptopodin maintains the neural activity-dependent enlargement of dendritic spines in hippocampal neurons. J. Mol. Cell Neuro-

sci. 38 (2): 266–76. 2008.
<https://doi.org/10.1016/j.mcn.2008.03.001>

21. Golan M.H., Mane R., Molczadzki G., Zuckerman M., Kaplan-Louison V., Huleihel M., Perez-Polo J.R. Impaired migration signaling in the hippocampus following prenatal hypoxia. *Neuropharmacology*. 57: 511–522. 2009.
<https://doi.org/10.1016/j.neuropharm.2009.07.028>

Prenatal Hypoxia Disturbs the Formation of Pyramidal Neurons in the Entorhinal Cortex of the Rat Brain

D. S. Vasilev^{a,*}, N. L. Tumanova^a, and D. S. Kalinina^{a,b}

^a*Sechenov Institute of Evolutionary Physiology and Biochemistry Russian Academy of Sciences,
St. Petersburg, Russia*

^b*Saint Petersburg State University, St. Petersburg, Russia*

**e-mail: dvasilyev@bk.ru*

Prenatal hypoxia disturbs the formation of the brain, which leads to the development of cognitive deficit. The probable causes of this deficiency may be associated with impaired functioning of the dorsal hippocampus as well as the cortical areas involved in its afferentation, in particular the entorhinal cortex, projection neurons of which innervate the CA1 field. This study was performed to analyze the effect of prenatal hypoxia on the population of pyramidal neurons of the entorhinal cortex in early rat ontogenesis. Female Wistar rats were subjected to hypoxia on 14 or 18th days of pregnancy. The neuroblasts formed in embryos at the time of hypoxia were labeled by 3'-ethynyl-5-deoxyurenedine. The number of labeled cells and their location in the entorhinal cortex was analyzed in 5-day old rat pups. It was shown that hypoxia disturbed the formation and migration of neuroblasts into the superficial (hypoxia on E18) or lower (hypoxia on E14) layers of the entorhinal cortex, leading to death of pyramidal neurons in the first month of postnatal ontogenesis, but did not affect the formation of inhibitory interneurons. Electron microscopy also revealed degenerative changes in the neurons of the entorhinal cortex in rat pups subjected to hypoxia on E14 (lysis of organelles or hyperchromatosis). It can be suggested that prenatal hypoxia lead to impaired radial migration of neuroblasts in the entorhinal cortex, increased elimination of projection neurons in early postnatal ontogenesis, causing impaired afferentation of hippocampal neurons. The selective effect of prenatal hypoxia on the population of exciting neurons of the cerebral cortex can lead to some disturbance in the balance of the processes of excitation and inhibition in the further development.

Keywords: entorhinal cortex, prenatal hypoxia, embryogenesis, rat, neurogenesis, cell migration

ЦИТИРОВАТЬ:

Васильев Д.С., Туманова Н.Л., Калинина Д.С. Пренатальная гипоксия приводит к нарушению формирования нервной ткани энторинальной области коры мозга крыс. *Рос. физиол. журн. им. И.М. Сеченова*. 106(10): 1278–1288.

DOI: 10.31857/S086981392010012X

TO CITE THIS ARTICLE:

Vasilev D.S., Tumanova N.L., Kalinina D.S. Prenatal Hypoxia Disturbs the Formation of Pyramidal Neurons in the Entorhinal Cortex of the Rat Brain. *Russian Journal of Physiology*. 106(10): 1278–1288.

DOI: 10.31857/S086981392010012X