

**ВОЗРАСТНЫЕ РАЗЛИЧИЯ МОРФОФУНКЦИОНАЛЬНОГО СОСТОЯНИЯ  
ПОДЖЕЛУДОЧНОЙ ЖЕЛЕЗЫ КРЫС ПОСЛЕ ВВЕДЕНИЯ  
ХЛОРИДА МАГНИЯ**

© 2019 г. Р. В. Янко<sup>1</sup>, \*, Е. Г. Чака<sup>1</sup>, М. И. Левашов<sup>1</sup>

<sup>1</sup>Институт физиологии им. А.А. Богомольца НАН Украины, Киев, Украина

\*E-mail: biolag@ukr.net

Поступила в редакцию 12.12.2018 г.

После доработки 18.01.2019 г.

Принята к публикации 18.02.2019 г.

Магний принимает непосредственное участие в регуляции экзо- и эндокринной функции поджелудочной железы. Однако эффективность применения различных препаратов магния для активации функции поджелудочной железы не является однозначной. Одной из причин этого могут быть возрастные различия в характере структурных и функциональных изменений железы в ответ на введение магния. Нашей целью было исследовать возрастные закономерности изменений морфофункционального состояния поджелудочной железы после продолжительного введения хлорида магния. Эксперименты были выполнены на 48 крысах-самцах линии Вистар 3-х и 15-ти месячного возраста. Подопытные животные, в дополнение к стандартному рациону питания, ежедневно в течение 21 сут получали хлорид магния в дозе 50 мг/кг массы тела. По завершении эксперимента у 3-х месячных крыс отмечали гисто-морфологические признаки снижения функциональной активности как экзокринной (уменьшались размеры ацинусов и экзокриноцитов), так и эндокринной части поджелудочной железы (уменьшались относительная площадь, количество и размеры островков Лангерганса). Введение хлорида магния 15-ти месячным животным, наоборот, несколько усиливало активность экзокринной части железы (увеличилась площадь экзокриноцитов). Достоверное увеличение относительной площади эндокринной части, линейных размеров панкреатических островков, количества и плотности размещения в них эндокриноцитов свидетельствовало о повышении эндокринной активности поджелудочной железы взрослых крыс. У подопытных крыс 3-х месячного возраста отмечали тенденцию к увеличению относительной площади стромы и стромально-паренхиматозного индекса поджелудочной железы. У 15-ти месячных животных данные показатели уменьшались. Результаты исследований свидетельствуют о возрастных различиях в изменении гисто-морфологических показателей, характеризующих состояние экзокринной и эндокринной части поджелудочной железы при продолжительном введении хлорида магния. Характер и степень выраженности этих изменений дают основание полагать, что у 3-х месячных крыс магний снижал активность экзо- и эндокринной части железы, а у 15-ти месячных животных повышал.

*Ключевые слова:* хлорид магния, поджелудочная железа

DOI: 10.1134/S0869813919040125

Поджелудочная железа обладает внешне- и внутрисекреторной деятельностью, играющих важную роль в регуляции обмена веществ организма. Экзокринная функция железы заключается в выделении панкреатических ферментов, необходимых организму для полноценного переваривания пищи. Эндокринная функция

обеспечивает синтез гормонов, регулирующих обмен веществ и энергетический метаболизм [1]. Нарушение функции поджелудочной железы приводит к дисбалансу основных физиологических процессов, протекающих в организме [2].

Среди наиболее распространенных причин нарушения функции поджелудочной железы таких, как злоупотребление алкоголем, неправильное питание, инфекции, травмы, нерациональное использование медицинских препаратов, особое место занимает возрастной фактор. Известно, что с возрастом в поджелудочной железе уменьшается количество экзокриноцитов, а их место занимает соединительная ткань. В сохранившихся клетках уменьшается количество секреторных гранул, что приводит к снижению секреции панкреатического сока. В настоящее время доказана ведущая роль возрастных нарушений чувствительности периферических тканей к инсулину и  $\beta$ -клеток поджелудочной железы к глюкозе в развитии инсулиннезависимого сахарного диабета [3]. В этой связи поиск новых средств повышения активности экзо- и эндокринной функции поджелудочной железы является весьма актуальным. Одним из них может быть использование микро- и макроэлементов, необходимых живым организмам для обеспечения нормальной жизнедеятельности, прежде всего магния.

Магний — один из жизненно-важных макроэлементов, участвующий в более чем 300 биохимических реакциях в организме человека, необходимых для его нормальной жизнедеятельности. Он участвует в обмене веществ, регулирует процессы высвобождения энергии из АТФ. Магний контролирует функции многих органов и систем: нервной, эндокринной, сердечно-сосудистой, костно-мышечной, пищеварительного тракта и др. Нехватка магния в организме приводит к нарушению обмена рибонуклеиновых кислот и синтеза белка [4–6].

Данные литературы о влиянии магния на структуру и функцию поджелудочной железы имеют неоднозначный характер. Это связано с использованием различных препаратов магния и их дозировок, сезонностью и продолжительностью проведения экспериментов и т.д. [7]. Практически отсутствуют сведения об особенностях воздействия магния на морфофункциональное состояние поджелудочной железы у животных разного возраста.

Цель данной работы — исследовать возрастные закономерности изменений морфофункционального состояния поджелудочной железы после продолжительного введения хлорида магния.

## МЕТОДЫ ИССЛЕДОВАНИЯ

Исследование проведено на 48 крысах-самцах линии Вистар в возрасте 3 и 15 мес. в весенний период года. В качестве естественного источника ионов магния мы использовали хлорид магния, который встречается в природе в виде минерала бишофита и входит в состав некоторых минеральных вод. Хлорид магния широко используют в медицинской практике в профилактических и лечебных целях.

Крысы были разделены на 4 группы (по 12 животных в каждой): I и III — контрольные животные 3-х и 15-ти месячного возраста соответственно, II и IV — молодые и взрослые крысы, которые ежедневно (в 10 ч утра) получали перорально хлорид магния ( $MgCl_2 \cdot 6H_2O$ ) в дозе 50 мг/кг в течение 21 сут. Во избежание стресса при принудительном введении животному хлорида магния препарат (после предварительного измельчения) вводился в пищу (сырная масса), при этом осуществлялся визуальный контроль полного съедания порции. Крысы контрольной группы получали аналогичную порцию сырной массы без магния. С учетом того, что биодоступность хлорида магния не превышает 50%, такая доза может рассматриваться как профилактическая, так как не приводит к существенному повышению его содержания в организме, но является достаточной для коррекции возможного

дефицита магния в организме до значений физиологической нормы. Животные всех групп находились в унифицированных условиях со стандартным рационом питания. По завершении эксперимента крысы декапитировали под эфирным наркозом. Исследования проводили в соответствии с положениями “Европейской конвенции о защите позвоночных животных, используемых для экспериментальных и других научных целей” (Страсбург, 1986), а также комитетом по биомедицинской этике Института физиологии им. А.А. Богомольца НАНУ.

После выделения поджелудочной железы из ее центральных участков брали образцы ткани, из которых изготавливали гистологические препараты по стандартной методике: фиксировали в жидкости Буэна, обезжировали в спиртах возрастающей концентрации, заливали в парафин. Парафиновые срезы толщиной 5–6 мкм изготавливали на санном микротоме, окрашивали гематоксилином Бейера и эозином. Для визуализации элементов соединительной ткани применяли методы двух- и трехцветной окраски по Ван-Гизон и Массону [8]. С использованием цифровой камеры микропрепараты фотографировали на микроскопе “Nicon” (Япония). Морфометрию осуществляли с помощью компьютерной программы “Image J”.

На гистологических срезах ткани поджелудочной железы проводили морфометрию ее экзо- и эндокринной части. В экзокринной части железы измеряли диаметр и площадь поперечного сечения ацинусов, высоту и площадь экзокриноцитов, их ядер и цитоплазмы, подсчитывали количество ядрышек в ядрах экзокриноцитов и среднее количество клеток в ацинусе [9]. В эндокринной части железы подсчитывали среднее количество панкреатических островков на единицу площади (500 мкм<sup>2</sup>) и количество эндокриноцитов, измеряли площадь и диаметр поперечного сечения островков, определяли плотность расположения клеток [10, 11]. Методом наложения точечных морфометрических сеток определяли относительную площадь экзо- и эндокринной части, а также стромы в железе.

Забор крови у подопытных крыс проводили в момент выведения их из эксперимента (но не ранее, чем через 24 ч после введения последней дозы хлорида магния). Аналогичным образом брали кровь и у контрольных животных. Эритроциты отделяли от плазмы и других форменных элементов крови путем центрифугирования. Полученный осадок эритроцитов дважды отмывали физиологическим раствором и проводили гемолиз клеток. Содержание катионов магния (ммоль/л) в суспензии эритроцитов и сыворотке крови определяли фотометрическим методом с использованием стандартных наборов реактивов фирмы “Diagnosticum” (Венгрия). Принцип метода заключался в измерении интенсивности окраски комплекса красного цвета, образованного при взаимодействии магния с титановым желтым в присутствии гидроксилламина, который стабилизирует окраску [12, 13].

Статистическую обработку осуществляли методами вариационной статистики с помощью компьютерной программы Statistica 6.0. Нормальность распределения цифровых массивов проверяли, используя критерий Пирсона. При нормальности распределения для оценки различий достоверности разницы между контрольной и подопытной группой использовали *t*-критерий Стьюдента. Различия считали достоверными при значении  $p < 0.05$ .

## РЕЗУЛЬТАТЫ ИССЛЕДОВАНИЯ

Установлено, что содержание магния в сыворотке крови и эритроцитах 15-ти месячных крыс контрольной группы было достоверно ниже, чем у 3-х месячных соответственно на 30 и 28%. У подопытных крыс 15-ти месячного возраста, после 21-суточного введения хлорида магния, его содержание в сыворотке крови было на 16% ( $p < 0.05$ ) выше, чем у контрольных. Существенных различий в содержании магния в сыворотке крови между контрольной и подопытной группами молодых

**Таблица 1.** Содержание катионов магния (ммоль/л) в суспензии эритроцитов и сыворотке крови ( $n = 12$ ,  $M \pm m$ )

Показатели	3-х месячные крысы		15-ти месячные крысы	
	контроль	опыт	контроль	опыт
Содержание магния в сыворотке крови	1.84 ± 0.08	1.80 ± 0.04	1.28 ± 0.14**	1.48 ± 0.08*
Содержание магния в эритроцитах	1.78 ± 0.07	2.09 ± 0.08*	1.28 ± 0.05**	1.50 ± 0.07*

Здесь и в табл. 2: \* $p < 0.05$  – достоверность различий по сравнению с контролем; \*\* $p < 0.05$  – достоверность различий по сравнению с контролем 3-х месячных крыс.

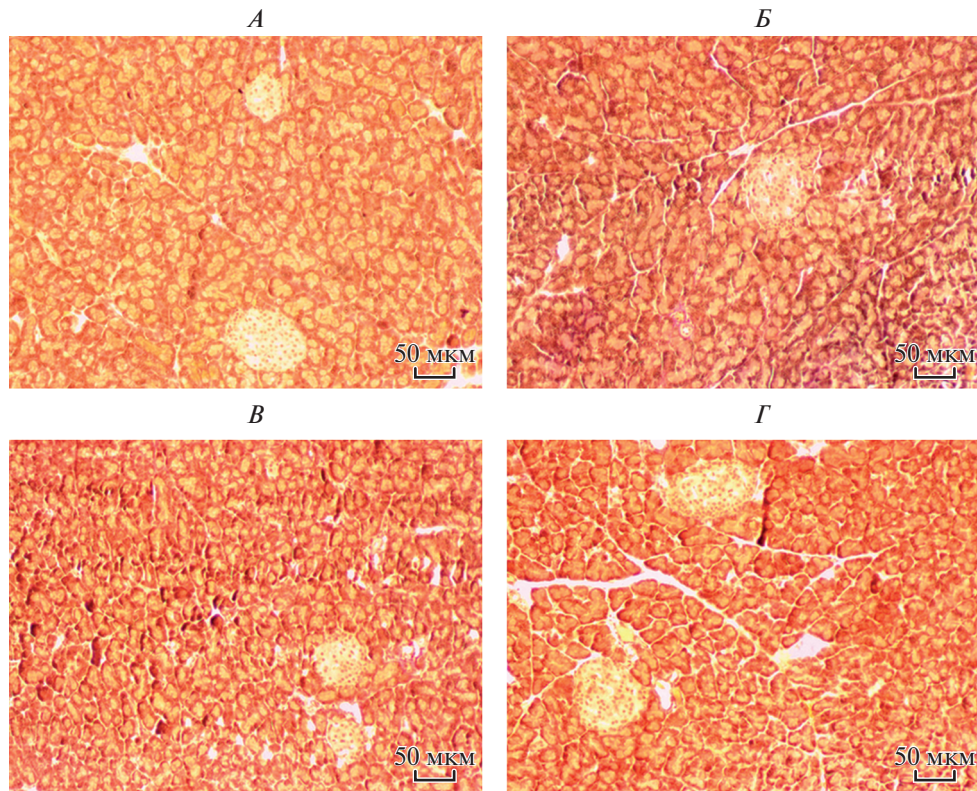
крыс не обнаружено. В суспензии эритроцитов подопытных крыс, независимо от возраста, содержание магния было на 17% ( $p < 0.05$ ) выше, чем у контрольных животных (табл. 1).

Структура поджелудочной железы крыс всех групп хорошо дифференцировалась на экзо- и эндокринную часть. Экзокринная часть составляла основную массу железы и была представлена протоками и ацинусами, имевшими разнообразную форму: округлую, овальную или удлинённую. Внутренняя поверхность ацинусов была представлена экзокриноцитами различной формы. Цитоплазма клеток имела четко выраженную зернистость. Ядро размещалось у основания и содержало ядрышки. Ацинусы, объединённые в дольки, снаружи были покрыты соединительнотканной оболочкой. Эндокринная часть занимала незначительную площадь (около 2%) ткани железы и была представлена островками Лангерганса, преимущественно округлой и овальной формы (рис. 1).

Выявлены морфологические различия в структуре поджелудочной железы контрольных крыс разного возраста. Так, у 15-ти месячных крыс по сравнению с 3-х месячными наблюдали тенденцию к уменьшению относительной площади экзокринной части (на 9%), среднего диаметра (на 4%) и площади ацинусов (на 8%), высоты эпителия ацинусов (на 4%). Достоверные изменения были выявлены при измерении площади экзокриноцитов (на 14%) и их цитоплазмы (на 16%,  $p < 0.05$ ). Площадь ядер экзокриноцитов достоверно не изменялась. Эндокринная часть поджелудочной железы 15-ти месячных крыс имела меньшую относительную площадь (на 13%,  $p < 0.05$ ), площадь островков Лангерганса (на 15%,  $p < 0.05$ ) и их количество (на 15%), чем у молодых животных. Количество соединительнотканых элементов в железе взрослых крыс было существенно больше, чем у молодых крыс, о чем свидетельствовала достоверно большая относительная площадь стромы (на 31%) и стромально-паренхиматозный индекс (на 47%) (табл. 2). Такой характер различий основных морфометрических показателей поджелудочной железы молодых и взрослых крыс соответствовал общей закономерности, выражающейся в снижении функциональной активности железы с возрастом.

У 3-х месячных крыс, получавших хлорид магния, площадь ацинусов поджелудочной железы была на 12% ( $p < 0.05$ ) меньше, чем у контрольных животных. Достоверно меньшей была также площадь экзокриноцитов, их ядер и цитоплазмы соответственно на 15, 12 и 15%. Количество ядрышек в ядрах экзокриноцитов у этих крыс было на 18% больше ( $p < 0.05$ ) по сравнению с контролем. У 15-ти месячных крыс после введения хлорида магния, наоборот, выявили достоверно большие размеры экзокриноцитов (на 14%) и их цитоплазмы (на 15%) по сравнению с контролем (табл. 2).

В поджелудочной железе 3-х месячных крыс, получавших хлорид магния, обнаружили тенденцию к уменьшению величины относительной площади эндокринной части (на 10%) и среднего количества островков Лангерганса (на 18%) и досто-



**Рис. 1.** Микрофотографии поджелудочной железы контрольных крыс (*A* – 3-х месячные, *B* – 15-ти месячные) и подопытных крыс, после введения им хлорида магния (*B* – 3-х месячные, *Г* – 15-ти месячные). Окраска по Ван-Гизон. Увеличение 200×.

верно меньшую площадь поперечного сечения островков (на 12%) по сравнению с контролем. У 15-ти месячных крыс, после введения хлорида магния, изменения в структуре эндокринной части поджелудочной железы имели противоположную направленность. Отмечалась достоверно большая относительная площадь эндокринной части железы (на 22%), площадь поперечного сечения островков (на 28%), большее количество эндокриноцитов и плотность их размещения в островках (на 54 и 20% соответственно), чем в контроле (табл. 2). Такой характер изменения морфометрических показателей может свидетельствовать о большей активности эндокринной части поджелудочной железы у взрослых животных после введения им хлорида магния.

В поджелудочной железе 3-х месячных крыс, получавших хлорид магния, выявлена тенденция к увеличению относительной площади стромы и стромально-паренхиматозного индекса по сравнению с контролем. У 15-ти месячных подопытных животных, наоборот, наблюдали устойчивую тенденцию к уменьшению доли соединительной ткани в железе (табл. 2).

#### ОБСУЖДЕНИЕ РЕЗУЛЬТАТОВ

Как известно, с возрастом снижается активность большинства физиологических функций организма, падает его сопротивляемость к воздействию различных фак-

**Таблица 2.** Морфометрические показатели поджелудочной железы ( $n = 12$ ,  $M \pm m$ )

Показатели	3-х месячные крысы		15-ти месячные крысы	
	контроль	опыт	контроль	опыт
Экзокринная часть				
Относительная площадь, %	74.7 ± 1.7	73.7 ± 1.6	67.7 ± 1.6	69.3 ± 1.2
Диаметр ацинуса, мкм	30.8 ± 0.6	28.4 ± 0.3	29.6 ± 0.5	28.9 ± 0.7
Площадь ацинуса, мкм <sup>2</sup>	939 ± 33	827 ± 25*	864 ± 36	826 ± 34
Высота эпителия ацинуса, мкм	12.3 ± 0.4	11.7 ± 0.2	11.8 ± 0.4	11.5 ± 0.3
Площадь, мкм <sup>2</sup> :				
экзокриноцита	127.8 ± 5.9	109.1 ± 3.1*	109.3 ± 4.6**	124.5 ± 5.2*
ядра	19.7 ± 0.8	17.3 ± 0.3*	18.1 ± 0.8	19.6 ± 1.1
цитоплазмы	108.1 ± 5.3	91.8 ± 2.7*	91.2 ± 3.8**	104.9 ± 2.1*
Ядерно-цитоплазматическое соотношение	0.181 ± 0.006	0.190 ± 0.004	0.201 ± 0.003	0.191 ± 0.004
Количество ядрышек в ядре экзокриноцита, шт	1.34 ± 0.03	1.58 ± 0.04*	1.50 ± 0.05	1.63 ± 0.05
Количество экзокриноцитов в ацинусе, шт.	7.1 ± 0.2	6.7 ± 0.2	6.9 ± 0.1	6.7 ± 0.2
Эндокринная часть				
Относительная площадь, %	2.10 ± 0.06	1.91 ± 0.11	1.81 ± 0.07**	2.21 ± 0.07*
Количество островков (на 500 мкм <sup>2</sup> ), шт	1.47 ± 0.13	1.20 ± 0.09	1.25 ± 0.06	1.21 ± 0.15
Площадь островка, мкм <sup>2</sup>	13466 ± 238	11873 ± 246*	11471 ± 192**	14679 ± 253*
Диаметр островка, мкм	114.4 ± 7.4	108.6 ± 8.8	105.3 ± 8.9	118.3 ± 12.1
Количество эндокриноцитов в островке, шт.	133.6 ± 5.3	131.8 ± 9.8	115.7 ± 6.6	178.6 ± 10.9*
Плотность размещения эндокриноцитов в островке, шт./мкм <sup>2</sup>	0.010 ± 0.005	0.011 ± 0.005	0.010 ± 0.004	0.012 ± 0.005*
Соединительная ткань				
Относительная площадь, %	23.2 ± 0.7	24.5 ± 1.2	30.5 ± 1.5**	28.6 ± 0.9
Стромально-паренхиматозный индекс	0.31 ± 0.05	0.32 ± 0.06	0.44 ± 0.07**	0.40 ± 0.08

торов внешней среды, возникают нарушения работы многих органов, в том числе и поджелудочной железы [3]. Поджелудочная железа в процессе онтогенеза по-разному реагирует на одни и те же воздействия. Не является исключением и возрастная восприимчивость железы к действию макроэлементов, особенно магния. Поэтому для того, чтобы сравнить и проанализировать возрастные морфологические особенности железы после введения магния, в эксперимент мы взяли крыс разного возраста.

Известно, что с возрастом ухудшается всасывание магния в кишечнике и возрастает риск развития его дефицита в организме [14]. Это подтверждают и результаты наших исследований, которые показали, что содержание магния в сыворотке крови и эритроцитах 15-ти месячных контрольных крыс было существенно меньше, чем у 3-х месячных животных. После введения хлорида магния мы наблюдали повышение его концентрации в сыворотке крови 15-ти месячных животных, чего не было выявлено у молодых крыс. Это можно объяснить тем, что молодым животным при сбалансированном рационе питания магния вполне достаточно, поэтому излишек его выводится из организма. Содержание магния в суспензии эритроцитов умеренно повышалось в обеих возрастных группах подопытных крыс.

Результаты наших исследований свидетельствуют о наличии отчетливо выраженных возрастных различий основных гистоморфометрических показателей экзо- и эндокринной части поджелудочной железы крыс после 21-суточного введения им хлорида магния. Так, у 3-х месячных подопытных животных наблюдали меньшие размеры ацинусов и экзокриноцитов, что может свидетельствовать о снижении активности экзокринной части железы при устойчивом повышении уровня катионов магния в суспензии эритроцитов. У 15-ти месячных подопытных крыс, наоборот, выявили гипертрофию экзокриноцитов.

В структуре эндокринной части поджелудочной железы крыс после введения хлорида магния выявлены более существенные возрастные различия. Так, у 3-х месячных подопытных крыс наблюдали уменьшение количества и размеров островков Лангерганса, что может свидетельствовать о снижении эндокринной функции железы. У 15-ти месячных животных, наоборот, отмечали морфологические признаки активации эндокринной части поджелудочной железы: увеличивалась площадь ее эндокринной части, линейные размеры островков, количество и плотность размещения в них экзокриноцитов.

Положительный эффект от воздействия магнийсодержащих соединений на активность эндокринной части поджелудочной железы наблюдали и другие исследователи. Так, было показано, что после введения наночастиц оксида магния (в концентрации до 100 мкг/мл) индуцируются антиапоптотические (через ингибирование активности каспазы 9), антиоксидантные и противодиабетические (через увеличение уровня секреции инсулина) эффекты в изолированных панкреатических островках крыс [15]. Установлено, что магний (в небольших количествах) играет важную роль в регуляции секреции инсулина вследствие изменений чувствительности  $\beta$ -клеток островков Лангерганса к глюкозе [16].

Результаты наших исследований свидетельствуют о незначительном увеличении относительной площади стромы в поджелудочной железе и стромально-паренхиматозного индекса у 3-х месячных крыс. У 15-ти месячных животных, получавших хлорид магния, изменения данных показателей имели противоположную направленность. Уменьшение относительной площади соединительной ткани и соответственно увеличение относительной доли паренхиматозных элементов в железе может рассматриваться как один из признаков активации ее функции и повышения регенераторных возможностей.

Известно, что магний участвует в синтезе панкреатических ферментов [17]. Включение магнийсодержащих препаратов в комплексную терапию улучшает внешнесекреторную функцию поджелудочной железы [18]. Кроме того, магний играет важную роль в процессе высвобождения инсулина, принимая тем самым непосредственное участие в регуляции уровня глюкозы.

При недостатке этого макроэлемента в организме увеличивается риск возникновения таких характерных для диабета осложнений, как болезни сердца, сосудов и глаз [19]. Потребление магния может быть полезным в предотвращении возникновения злокачественных опухолей в поджелудочной железе [20]. В свою очередь, такие заболевания железы, как хронический панкреатит и диабет могут приводить к дефициту магния вследствие уменьшения способности организма усваивать этот минерал из пищи [21].

Таким образом, введение в стандартный пищевой рацион крыс дополнительного количества хлорида магния (в дозе 50 мг/кг) оказывало различный эффект на морфологические изменения поджелудочной железы крыс разного возраста. Характер и степень выраженности изменений основных гисто-морфометрических показателей поджелудочной железы 3-х месячных крыс указывал на наличие морфологических признаков снижения ее экзо- и эндокринной активности. У 15-ти месячных подопытных животных, наоборот, наблюдали морфологические признаки увели-

чения функционирования экзо- и эндокринной (в большей степени) частей железы. Данный факт необходимо учитывать при назначении магнийсодержащих препаратов людям разного возраста, имеющих нарушения функции поджелудочной железы. Введение дополнительного количества магния особенно целесообразно в зрелом возрасте при уменьшении его содержания в организме и снижении активности поджелудочной железы.

#### ИСТОЧНИК ФИНАНСИРОВАНИЯ

Учреждением, которое финансирует исследования, является НАН Украины.

#### СПИСОК ЛИТЕРАТУРЫ

1. *Pandol S.J.* The exocrine pancreas. Morgan & Claypool Life Sciences. 2010.
2. *Cruickshank A.H., Benbow E.W.* Pathology of the pancreas. Berlin, Heidelberg, NewYork, То-кю. Springer-Verlag. 1995.
3. *Matsuda Y.* Age-related pathological changes in the pancreas. Front Biosci. (Elite Ed). 10: 137–142. 2018.
4. *Romani A.M.* Magnesium in health and disease. Met. Ions. Life. Sci. 13: 49–79. 2013. doi 10.1007/978-94-007-7500-83
5. *Fox C., Ramsomair D., Carter C.* Magnesium: Its proven and potential clinical significance. South. Med. J. 94(12): 1195–1201. 2003.
6. *Jahnen-Dechent W., Ketteler M.* Magnesium basics. Clin. Kidney J. 5(1): i3–i14. 2012. doi 10.1093/ndtplus/sfr163
7. *Mooren F., Turi S., Gunzel D., Schlue W., Domschke W., Singh J., Lerch M.* Calcium–magnesium interactions in pancreatic acinar cells. The FASEB J. 15: 659–672. 2001.
8. *Коржевский Д.Э., Гуляров А.В.* Основы гистологической техники. Санкт-Петербург. СпецЛит. 2010. [*Korzhevsky D., Gilyarov A.* Osnovy gistologicheskoy tekhniki [Principles of histological techniques]. SPb. SpetsLit. 2010.]
9. *Янко Р.* Морфологічні зміни підшлункової залози після введення мелатоніну у різні сезони року. Фізіологічний журнал. 62(6): 88–94. 2016. [*Yanko R.* Morphological changes pancreas after of melatonin's effect in different seasons. Fiziol. Zh. 62(6): 88–94. 2016. doi 10.15407/fz62.06.088. (In Ukraine)].doi 10.15407/fz62.06.088
10. *Янко Р., Левашов М.* Морфофункциональное состояние поджелудочной железы нормо- и гипертензивных крыс после воздействия прерывистой нормобарической гипоксии. Рос. физиол. журн. им. И.М. Сеченова. 104(5): 581–589. 2018. [*Yanko R., Levashov M.* Morphofunctional state of the normo- and hypertensive rats pancreas after the influence of intermittent normobaric hypoxia. Russ. J. Physiol. 104(5): 581–589. 2018. (In Russ.)].
11. *Adeyemi D., Komolafe I O., Adewole I O., Obuotor E., Abiodun I A., Adenowo T.* Histomorphological and morphometric studies of the pancreatic islet cells of diabetic rats treated with extracts of *Annona muricata*. Folia Morphol. 69(2): 92–100. 2010.
12. *Громова О., Калачева А., Торшин И.Ю., Грустливая У., Прозорова Н., Егорова Е., Гришина Т., Суханова Т., Белинская А.* О диагностике дефицита магния. Часть 1. Архив внутренней медицины. 16(2): 5–10. 2014. [*Gromova O., Kalacheva A., Torshin I., Grustlivaya U., Prozorova N., Egorova E., Grishina T., Sukhanova T., Belinskaya A.* About diagnostics of magnesium deficiency. Part 1. Archive of Internal Medicine. 16(2): 5–10. 2014 (In Russ)].
13. *Kunkel H., Pearson P., Schweigert B.* The photoelectric determination of magnesium in body fluids. J. Lab. Clin. Med. 32(8): 1027–1033. 1947.
14. *Barbagallo M., Belvedere M., Dominguez L.* Magnesium homeostasis and aging. Magnes. Res. 22 (4): 235–246. 2009.
15. *Moeini-Nodeh S., Rahimifard M., Baeeri M., Abdollahi M.* Functional improvement in rats' pancreatic islets using magnesium oxide nanoparticles through antiapoptotic and antioxidant pathways. Biol. Trace. Elem. Res. 175(1): 146–155. 2017. doi 10.1007/s12011-016-0754-8
16. *Curry D., Joy R., Holley D., Bennett L.* Magnesium modulation of glucose-induced insulin secretion by the perfused rat pancreas. Endocrinology. 101(1): 203–238. 1977.
17. *Hersh T., Siddiqui D.* Magnesium and the pancreas. Am. J. Clin. Nutr. 26(3): 362–366. 1973.
18. *Губергриц Н.Б., Ярошенко Л.А.* Динамика внешнесекреторной функции поджелудочной железы у больных хроническим панкреатитом в сочетании с хроническим бронхитом под влиянием терапии препаратом магния. Гастроэнтерология. 49(3): 102–108. 2013. [*Gubergrits N., Yaroshenko L.* Dynamics of externalsecretor function of pancreas in patients with chronic pancreatitis in combination with chronic bronchitis under the influence of therapy with magnesium. Gastroenterology. 49(3): 102–108. 2013 (In Russ.)].



19. *Barbagallo M., Dominguez L.* Magnesium and type 2 diabetes. *World J. Diabetes.* 6(10): 1152–1157. 2015. doi 10.4239/wjd.v6.i10.1152
20. *Dibaba D., Xun P., Yokota K., White E., He K.* Magnesium intake and incidence of pancreatic cancer: The vitamins and lifestyle study. *Br.J. Cancer.* 113: 1615–1621. 2015. doi 10.1038/bjc.2015.382
21. *Papazachariou I., Martinez-Isla A., Efthimiou E., Williamson R., Girgis S.* Magnesium deficiency in patients with chronic pancreatitis identified by an intravenous loading test. *Clin. Chim. Acta.* 302(1–2): 145–154. 2000.

### Age-Related Differences in the Morphofunctional State of the Rat Pancreas after Magnesium Chloride Administration

R. V. Yanko<sup>a,\*</sup>, E. G. Chaka<sup>a</sup>, M. I. Levashov<sup>a</sup>

<sup>a</sup>*Bogomoletz Institute of Physiology of NAS of Ukraine, Kiev, Ukraine*

\*e-mail: [biolog@ukr.net](mailto:biolog@ukr.net)

**Abstract**—Magnesium is directly involved in the regulation of exo- and endocrine function of the pancreas. However, the efficacy of different magnesium agents in activating the pancreas function is uncertain. One possible reason for that is the age differences in the structural and functional response of the pancreas to magnesium administration. The aim of this study was to investigate the age-related patterns of changes in the morphofunctional state of the pancreas following prolonged magnesium chloride administration. The experiments were performed on 48 male Wistar rats aged 3 and 15 months. The animals in the experimental group received magnesium chloride (50 mg/kg body weight) in addition to the normal feeding ration. At the end of the experiment the histomorphological evidence of lowered functional activity of both exocrine (reduced size of the acini and the exocrinocytes) and endocrine (reduced relative area, number and size of the Langerhans islets) was observed in 3 month old rats. In contrast, the administration of magnesium chloride to 15 month old rats moderately increased the activity of the exocrine part of the pancreas (increased size of the exocrinocytes). The significant increase of the relative exocrine part area, linear size of the pancreatic islets, number and density of the endocrinocytes in the islets, suggests that the endocrine activity of the pancreas is increased in adult rats. The tendency for the increased relative stroma area and stromal-parenchymal index was observed in 3 month old rats in the experimental group. These values were decreased in 15 month old rats. The results of the study indicate the age-related differences in the changes for exocrine and endocrine parts of the pancreas following the prolonged magnesium chloride administration. The nature and prominence of these changes suggest that the magnesium lowered the activity of the exo- and endocrine parts of the pancreas in 3 month old rats, and increased it in 15 month old animals.

*Keywords:* magnesium chloride, pancreas

#### ЦИТИРОВАТЬ:

Янко Р.В., Чака Е.Г., Левашов М.И. Возрастные различия морфофункционального состояния поджелудочной железы крыс после введения хлорида магния. *Рос. физиол. журн. им. И. М. Сеченова.* 105(4): 501–509.

DOI: 10.1134/S0869813919040125

#### TO CITE THIS ARTICLE:

Yanko R.V., Chaka E.G., Levashov M.I. Age-Related Differences in the Morphofunctional State of the Rat Pancreas after Magnesium Chloride Administration. *Russian Journal of Physiology.* 105(4): 501–509.

DOI: 10.1134/S0869813919040125