

ЭЛЕКТРИЧЕСКОЕ ПОЛЕ СЕРДЦА НА ПОВЕРХНОСТИ ГРУДНОЙ КЛЕТКИ
ВЫСОКОКВАЛИФИЦИРОВАННЫХ СПОРТСМЕНОВ
В ПЕРИОД НАЧАЛЬНОЙ ЖЕЛУДОЧКОВОЙ АКТИВНОСТИ

© 2023 г. Н. И. Ивонина¹, *, И. М. Рошевская¹

¹Коми научный центр Уральского отделения Российской академии наук, Сыктывкар, Россия
*E-mail: bdr13@mail.ru

Поступила в редакцию 06.07.2023 г.

После доработки 11.08.2023 г.

Принята к публикации 12.08.2023 г.

Статья посвящена исследованию электрического ремоделирования “спортивно-го сердца” с использованием многоканального ЭКГ-картирования для проведения более детального и информативного анализа процесса возбуждения миокарда, ремоделированного физическими нагрузками. Исследование электрической активности сердца проведено от 64 униполярных электродов на поверхности грудной клетки синхронно со стандартными отведениями от конечностей у высококвалифицированных лыжников-гонщиков ($n = 15$) и молодых нетренированных мужчин ($n = 19$) в состоянии покоя. Измеряли амплитудно-временные и пространственно-временные характеристики электрического поля сердца, по характерному типу распределения областей отрицательных и положительных потенциалов оценивали длительности деполяризации и ее отдельных фаз. На ЭКГ_{II} определяли длительности интервалов R–R, PQ (PR), QRS, QT, QTc (по формуле Базетта), в грудном отведении V_5 – время внутреннего отклонения (VBO_{V_5}). У спортсменов длительности интервалов PQ_{II}, QT_{II}, QTc_{II} были статистически значимо больше, чем у нетренированных мужчин. Анализ электрического поля сердца показал различие соотношения фаз деполяризации желудочков сердца у спортсменов и нетренированных лиц в покое. Начало деполяризации желудочков сердца и первая инверсия областей кардиопотенциалов у спортсменов были статистически значимо раньше, чем у неспортсменов, тогда как завершение и общая длительность периода деполяризации желудочков не различалась. У лыжников длительность первой инверсии была значимо больше, чем у нетренированных лиц, также показана тенденция к укорочению второго периода стабильного расположения потенциалов на поверхности торса. Использование поверхностного ЭКГ-картирования позволило выявить различия в пространственно-временной организации деполяризации желудочков сердца между лыжниками-гонщиками и нетренированными мужчинами в покое. Результаты исследования могут быть полезны при анализе электрического ремоделирования сердца у спортсменов, тренирующих физическое качество выносливость.

Ключевые слова: сердце спортсмена, электрическое ремоделирование миокарда, деполяризация желудочков, ЭКГ-картирование

DOI: 10.31857/S0869813923090054, EDN: ORUDUO

ВВЕДЕНИЕ

В результате тренировочного процесса у спортсменов происходит комплекс морфофункциональных перестроек миокарда, обозначаемых термином “сердце

спортсмена” – “athlete’s heart”. Благодаря фундаментальным работам отечественных ученых (Г.Ф. Ланг, Ф.З. Меерсон, А.Г. Дембо, Л.А. Бутченко, Н.Д. Граевская и др.) были установлены физиологические основы ремоделирования “сердца спортсменов”, изучены основные механизмы стрессорной активации, воздействий эндогенного и экзогенного характера на миокард. На настоящий момент в теории “спортивного сердца” не теряет актуальности вопрос разделения физиологической адаптации сердца к нагрузкам (гипертрофия миокарда в сочетании с дилатацией полостей желудочков), позволяющей максимально эффективно использовать ресурсный потенциал сердца, и переходной формы, несбалансированного ремоделирования миокарда, ведущего впоследствии к дистрофическим изменениям (кардиомиопатия).

Ремоделирование сердца атлетов включает в себя изменение структурных компонентов (геометрических показателей, массы) и его электрофизиологических свойств [1, 2]. Процессы структурного и электрического ремоделирования идут параллельно, но изменение электрической активности сердца предшествует морфологическим перестройкам, поскольку физическая нагрузка предъявляет повышенные требования к энергообеспечению кардиомиоцитов, что достигается изменением чувствительности ионных каналов, их пропускной способностью, изменением количества структурных клеточных элементов, а затем уже изменением роста и количества клеток [3, 4]. Более того, электрическое ремоделирование у спортсменов напрямую не связано с анатомическими изменениями и подтверждается даже на структурно нормальном сердце [5–7].

Наиболее распространенным способом оценки электрического ремоделирования сердца служит рутинная электрокардиография (ЭКГ), которая входит в число обязательных инструментальных методов диагностики функционального состояния спортсменов и необходимым условием допуска к соревновательной деятельности [8, 9]. Критерии для оценки электрического ремоделирования “спортивного сердца” окончательно не сформированы, периодически пересматриваются, дополняются, разрабатываются новые [8, 10, 11]. В последнее время необходимость массового проведения рутинной ЭКГ оспаривается все чаще, поскольку нередко имеющиеся нарушения в работе сердца спортсменов не отражаются на электрокардиограмме, либо эти изменения малоспецифичны [12, 13]. Изменения, которые происходят в период реполяризации миокарда у спортсменов многочисленны, и в зависимости от физической нагрузки, используемой во время ЭКГ, имеют разную выраженность, а при исследовании периода деполяризации нередко получают ложноположительные результаты [9, 14], все это снижает диагностическую ценность стандартной ЭКГ в исследовании электрического ремоделирования “спортивного сердца”.

ЭКГ-картирование поверхности торса человека с использованием множества униполярных отведений является информативным неинвазивным методом изучения электрической активности сердца [15–17]. Его очевидным преимуществом является возможность оценить не только амплитудные и временные, но и пространственные характеристики процесса деполяризации миокарда, проследить последовательность прохождения волны возбуждения в миокарде желудочков [18, 19]. Ранее мы показали, что электрическое ремоделирование миокарда у спортсменов даже в покое отражается специфическими изменениями на электрическом поле сердца на поверхности грудной клетки [20–22]. Исследования электрического поля сердца на животных показали изменение длительностей отдельных фаз деполяризации при ремоделировании миокарда вследствие гипертонии [23], при экстремальных физических нагрузках [24], выявили высокую информативность многоканального картирования ЭКГ в диагностике нарушений начальной желудочковой активности. Мы предполагаем, что исследование периода деполяризации желу-

дочков при помощи многоканального ЭКГ-картирования позволит изучить электрическое ремоделирование сердца спортсменов в состоянии покоя и более полно оценить особенности электрофизиологических свойств миокарда атлетов.

МЕТОДЫ ИССЛЕДОВАНИЯ

Характеристика объекта исследования

В обследовании приняли добровольное участие высококвалифицированные (КМС России, МС России, МСМК России) лыжники-гонщики мужского пола ($n = 15$) и молодые мужчины, не адаптированные к физической нагрузке ($n = 19$). Согласно данным анамнеза, все участники на момент исследования не имели хронических и сердечно-сосудистых заболеваний, не принимали лекарственные препараты.

Эхокардиографическое исследование

Двумерную эхокардиографию выполняли в положении лежа на левом боку с помощью сканера LOGIC P5 с датчиком 5 МГц (General Electric Co, США). Изображения сердца, полученные в М- и В-режимах в стандартном парастернальном положении по длинной оси и в четырехкамерном положении, в соответствии с международными рекомендациями [25], использовали для измерения конечно-диастолического размера левого желудочка (КДРЛЖ), конечно-диастолического размера правого желудочка (КДРПЖ), толщины стенки межжелудочковой перегородки (ТМЖП) и толщины задней стенки левого желудочка (ТЗСЛЖ), массы миокарда левого желудочка (ММЛЖ), индекса массы миокарда левого желудочка (ИММЛЖ).

Регистрация и анализ электрической активности сердца

Электрическую активность сердца у обследуемых лиц изучали при помощи многоканального ЭКГ-картирования на поверхности тела с использованием автоматизированной системы для синхронной многоканальной регистрации кардиоэлектрических потенциалов в период начальной желудочковой активности. Униполярные ЭКГ регистрировали в положении испытуемых сидя от 64 электродов, равномерно расположенных на вентральной и дорсальной сторонах торса от уровня ключиц до нижнего края грудной клетки. Электроды были расположены в 8 рядов по 8 электродов в каждом (рис. 1а). Синхронно с туловищными записывали ЭКГ в стандартных биполярных отведениях от конечностей, в качестве референсного электрода для униполярных отведений с поверхности торса использовали центральную терминаль Вильсона. Строили эквипотенциальные моментные карты (ЭМК), отражающие распределение потенциалов электрического поля сердца (ЭПС) в соответствующий момент начальной желудочковой активности на изображении поверхности торса в виде прямоугольника (рис. 1б).

По ЭМК анализировали пространственную локализацию и траектории смещения максимальных положительных и отрицательных кардиоэлектрических потенциалов – экстремумов (максимум и минимум соответственно), а также их максимальную амплитуду в период начальной желудочковой активности. При анализе пространственно-временной динамики ЭПС на поверхности тела определяли время начала и завершения деполяризации желудочков (по характерному типу распределения кардиопотенциалов), время начала и завершения первой и второй инверсий областей кардиопотенциалов в период деполяризации желудочков. Под инверсией понимали изменение взаимного расположения зон положительного и отрицательного кардиопотенциалов на ЭМК на поверхности торса. Временные характеристики

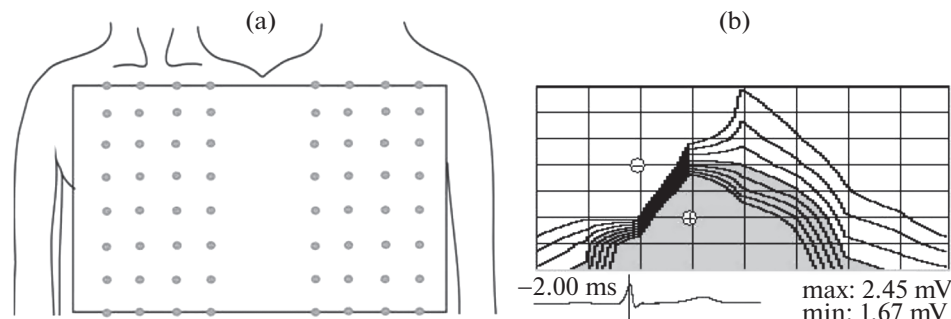


Рис. 1. Схема расположения электродов на поверхности грудной клетки человека (а) и эквипотенциальная моментная карта распределения кардиоэлектрических потенциалов на поверхности грудной клетки в период деполяризации желудочков сердца (б).

Условные обозначения: закрашены области положительных потенциалов. Знаки “+” и “-” на карте обозначают локализацию положительного и отрицательного экстремумов соответственно. Под картой указано время в мс (ms) относительно пика зубца R_{II} , приведена ЭКГ_{II} с маркером времени (вертикальная черта), указаны максимальная амплитуда положительного (max) и отрицательного (min) кардиопотенциалов в милливольтках (mV). Левая сторона карты соответствует передней (вентральной), а правая сторона – задней (дорсальной) сторонам грудной клетки.

(в мс) указывали относительно пика R_{II} -зубца ЭКГ: до пика – цифры приведены со знаком “-”, после пика – без знака. Были рассчитаны длительности обеих инверсий и фаз стабильного положения кардиопотенциалов на поверхности тела, общая длительность деполяризации желудочков. Первая фаза стабильности кардиопотенциалов соответствовала периоду от начала деполяризации желудочков до начала первой инверсии, вторая фаза – периоду от завершения первой до начала второй инверсии, третья фаза – от завершения второй инверсии до окончания периода деполяризации желудочков сердца на ЭМК. Дополнительно рассчитывали время от начала деполяризации желудочков сердца до формирования нулевой линии, разграничивающей положительную и отрицательную области, выемки в форме “седла”, что, согласно более ранним работам [26, 27], соответствовало периоду времени от начала активации миокарда желудочков до прорыва волны возбуждения на субэпикард, и обозначается в литературе как “время эпикардального прорыва”.

На ЭКГ во втором отведении от конечностей (ЭКГ_{II}) определяли длительности интервалов R–R, PQ (PR), QRS, QT, по формуле Базетта вычисляли длительность скорректированного интервала QT (QTc). Для детализации периода деполяризации левого желудочка от туловищного отведения ЭКГ, соответствующего отведению V_5 традиционной ЭКГ, рассчитывали время внутреннего отклонения от начала комплекса QRS до пика R_{II} (BBO) и сумму зубцов QRS комплекса в отведении V_5 (соответствует основному вектору электродвижущей силы сердца).

Статистический анализ

Статистический анализ проводили с использованием программного пакета Statistica (версия 10.0, StatSoft, США). Нормальность данных была проверена с использованием теста Шапиро–Уилка; антропометрические данные и эхокардиографические параметры исследуемых соответствовали нормальному распределению, показатели электрической активности сердца имели ненормальное распределение. При нормальном распределении анализ производили при помощи параметриче-

ского t -теста для независимых выборок, результаты представлены в виде средней арифметической \pm стандартное отклонение ($M \pm SD$). При распределении данных, отличных от нормального, анализ проводили по непараметрическому критерию Манна–Уитни, результаты представлены в виде медианы и квартилей (Me (Q1; Q3)). Различия между выборками считали статистически значимыми при $p < 0.05$.

РЕЗУЛЬТАТЫ ИССЛЕДОВАНИЯ

Обследованные лица были сопоставимы по антропометрическим показателям. У спортсменов и неспортсменов не выявлено значимых различий в возрасте – 22.6 ± 6.0 и 19.7 ± 2.4 лет ($t = -1.92$, $df = 32$, $p = 0.06$), длине тела – 176.5 ± 3.8 и 177.0 ± 4.9 см ($t = 0.28$, $df = 32$, $p = 0.77$), массе тела – 74.7 ± 6.9 и 69.7 ± 8.4 кг ($t = -1.85$, $df = 32$, $p = 0.07$) соответственно. Частота сердечных сокращений у лыжников (62.2 ± 9.3 уд/мин) и нетренированных лиц (66.3 ± 13.7 уд/мин) в покое существенно не различалась ($t = 1.22$, $df = 32$, $p = 0.22$).

Эхокардиографические измерения показали значимые различия между спортсменами и нетренированными лицами по морфометрическим параметрам сердца (табл. 1).

Анализ ЭКГ показал, что у лыжников-гонщиков длительности интервалов RQ_{II} , QT_{II} , QTc_{II} были статистически значимо больше, чем у нетренированных мужчин (табл. 2).

Таблица 1. Морфометрические показатели сердца у обследованных спортсменов и нетренированных лиц ($M \pm SD$)

Параметры	Спортсмены ($n = 12$)	Нетренированные лица ($n = 14$)	Значение t -критерия Стьюдента и достигнутого уровня статистической значимости
КДРЛЖ (мм)	57.4 ± 0.4	51.3 ± 0.3	$t = 5.82$, $df = 24$, $p < 0.001$
ТМЖП (см)	1.04 ± 0.07	0.91 ± 0.08	$t = 1.74$, $df = 24$, $p < 0.001$
ТЗСЛЖ (см)	0.95 ± 0.08	0.84 ± 0.11	$t = 3.54$, $df = 24$, $p < 0.001$
ММЛЖ (г)	241.0 ± 16.0	160.0 ± 28.2	$t = 8.53$, $df = 24$, $p < 0.001$
ИММЛЖ ($г/м^2$)	128.25 ± 9.05	84.91 ± 13.9	$t = 9.00$, $df = 24$, $p < 0.001$

Таблица 2. Длительности ЭКГ интервалов у обследованных спортсменов и нетренированных лиц (Me (Q1; Q3))

Параметры	Спортсмены ($n = 15$)	Нетренированные лица ($n = 19$)	Значение критерия Манна–Уитни и достигнутого уровня статистической значимости
RQ_{II} , мс	188 (157; 201)	144 (136; 156)	$U = 0.00$, $Z = 4.92$, $p < 0.001$
QRS_{II} , мс	85 (80; 89)	94 (86; 103)	$U = 142.5$, $Z = -0.01$, $p = 0.98$
RR_{II} , мс	1020 (923; 1070)	934 (800; 1070)	$U = 117.0$, $Z = 0.86$, $p = 0.39$
QT_{II} , мс	401 (382; 423)	369 (345; 396)	$U = 0.00$, $Z = 4.92$, $p < 0.001$
QTc_{II} , мс	418 (397; 428)	388 (375; 404)	$U = 0.00$, $Z = 4.92$, $p < 0.001$
$ВВО_{V5}$, мс	32 (30; 36)	34 (31; 39)	$U = 109.5$, $Z = -1.12$, $p = 0.26$

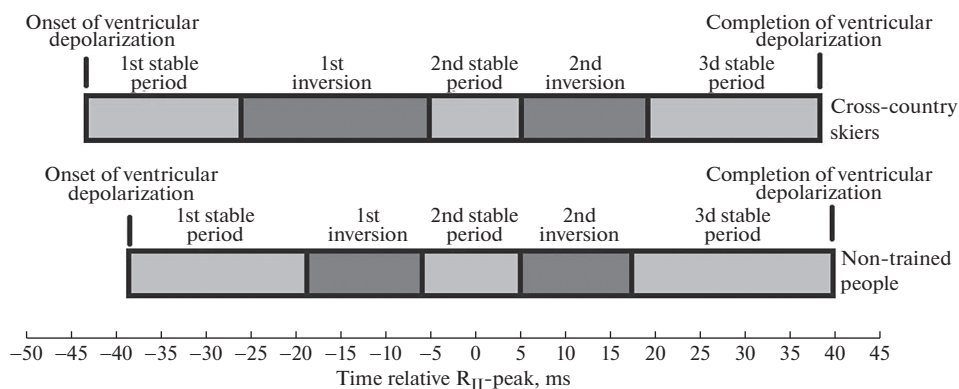


Рис. 2. Соотношение длительностей фаз деполяризации желудочков по ЭМК у спортсменов и нетренированных лиц.

Пространственно-временные характеристики ЭПС

Начало деполяризации желудочков сердца по ЭМК и изменение взаимного расположения зон (первая инверсия кардиопотенциалов) у спортсменов были статистически значимо раньше, чем у людей контрольной группы. Временные параметры второй инверсии областей кардиопотенциалов и завершение деполяризации желудочков у людей сравниваемых групп значимо не различались, хотя обнаружилась тенденция к более позднему началу второй инверсии у спортсменов (табл. 3).

Выявлено изменение соотношения длительностей фаз деполяризации желудочков сердца у спортсменов и нетренированных лиц в покое (рис. 2).

Таблица 3. Временные характеристики электрического поля сердца у обследованных спортсменов и нетренированных лиц (Ме (Q1;Q3))

Параметры	Спортсмены (n = 15)	Нетренированные лица (n = 19)	Значение критерия Манна–Уитни и достигнутого уровня статистической значимости
Начало формирования ЭПС, типичного для деполяризации желудочков сердца, относительно пика R _{II} , мс	-44.0 (-47.8; -42.0)	-39.0 (-39.5; -38.0)	$U = 42.0, Z = -3.46, p < 0.001$
Начало первой инверсии, относительно пика R _{II} , мс	-26.0 (-29.5; -23.3)	-18.0 (-21.0; -16.8)	$U = 35.5, Z = -3.69, p < 0.001$
Конец первой инверсии, относительно пика R _{II} , мс	-5.0 (-9.3; 2.8)	-6.0 (-8.3; -4.0)	$U = 128.0, Z = 0.48, p = 0.63$
Начало второй инверсии, относительно пика R _{II} , мс	5.5 (-2.0; 7.0)	5.0 (4.3; 6.8)	$U = 124.5, Z = -0.60, p = 0.54$
Конец второй инверсии, относительно пика R _{II} , мс	19.0 (18.0; 22.0)	17.5 (17.3; 19.0)	$U = 93.0, Z = 1.69, p = 0.86$
Формирование паттерна “седло”, относительно начала активации миокарда, мс	38.5 (35.3; 41.5)	32.0 (31.0; 35.8)	$U = 128.0, Z = 0.48, p < 0.01$
Завершение ЭПС, относительно пика R _{II} , мс	39.0 (34.5; 42.5)	40.0 (39.0; 43.0)	$U = 106.0, Z = -1.24, p = 0.21$

Таблица 4. Длительности деполяризации желудочков и ее отдельных фаз по эквипотенциальным моментным картам у обследованных спортсменов и нетренированных лиц (Me (Q1;Q3))

Параметры	Спортсмены (n = 15)	Нетренированные лица (n = 19)	Значение критерия Манна–Уитни и достигнутого уровня статистической значимости
1 период стабильности, мс	18.0 (15.0; 23.0)	20.5 (18.8; 22.0)	$U = 100.0, Z = -1.45, p = 0.14$
Первая инверсия, мс	21.5 (17.0; 24.3)	13.0 (10.8; 15.0)	$U = 65.0, Z = -2.67, p < 0.01$
2-й период стабильности, мс	6.0 (3.0; 11.2)	12.5 (9.5; 14.3)	$U = 88.0, Z = -1.87, p = 0.06$
Вторая инверсия, мс	15.0 (11.5; 19.5)	13.0 (11.0; 14.3)	$U = 103.00, Z = 1.35, p = 0.17$
3-й период стабильности, мс	20.0 (16.3; 21.8)	23.0 (22.0; 24.8)	$U = 65.5, Z = -2.65, p < 0.01$
Общая длительность деполяризации желудочков, мс	82.0 (77.3; 89.8)	80.5 (77.5; 81.3)	$U = 117.0, Z = 0.86, p = 0.23$

У спортсменов длительность первой инверсии значимо меньше, чем у нетренированных лиц, также показана тенденция ($p = 0.06$) к укорочению второго периода стабильного расположения кардиоэлектрических потенциалов на поверхности торса (табл. 4).

Пространственные характеристики ЭПС

Расположение зон и экстремумов кардиоэлектрических потенциалов на ЭПС на поверхности грудной клетки в период деполяризации желудочков в покое у лыжников схоже с нетренированными лицами. Тип распределения потенциалов, характерный для начала деполяризации желудочков, формировался на поверхности тела до появления зубца Q (R) на ЭКГ_{II}. При этом положительный экстремум небольшой амплитуды (0.01–0.03 мВ) регистрировали на вентральной поверхности в районе ключицы или грудины, отрицательный экстремум располагался преимущественно дорсально (рис. 3а).

Затем зона положительных кардиопотенциалов увеличивалась, занимая всю вентральную часть, а отрицательных потенциалов – дорсальную часть торса, при этом амплитуды экстремумов нарастали (рис. 3б). В период восходящей части R_{II}-волны наблюдали первую инверсию областей кардиопотенциалов на ЭПС на поверхности тела – максимум смещался влево вниз по передней стороне торса, а минимум перемещался со спины под правую ключицу. Дальнейшее движение минимума вниз вдоль грудины к области мечевидного отростка привело к прогибу отрицательной зоны в виде “седла”, после формирования которого движение отрицательной зоны остановилось (рис. 3с), затем следовал недолговременный период стабильного положения кардиопотенциалов на поверхности торса.

В период нисходящей части R_{II}-волны начиналась вторая инверсия положительной и отрицательной зон (рис. 3д) кардиоэлектрических потенциалов на ЭМК. Положительная зона перемещалась на спину и через плечо на верхнюю область груди, а зона отрицательных потенциалов распространялась по оставшейся перед-

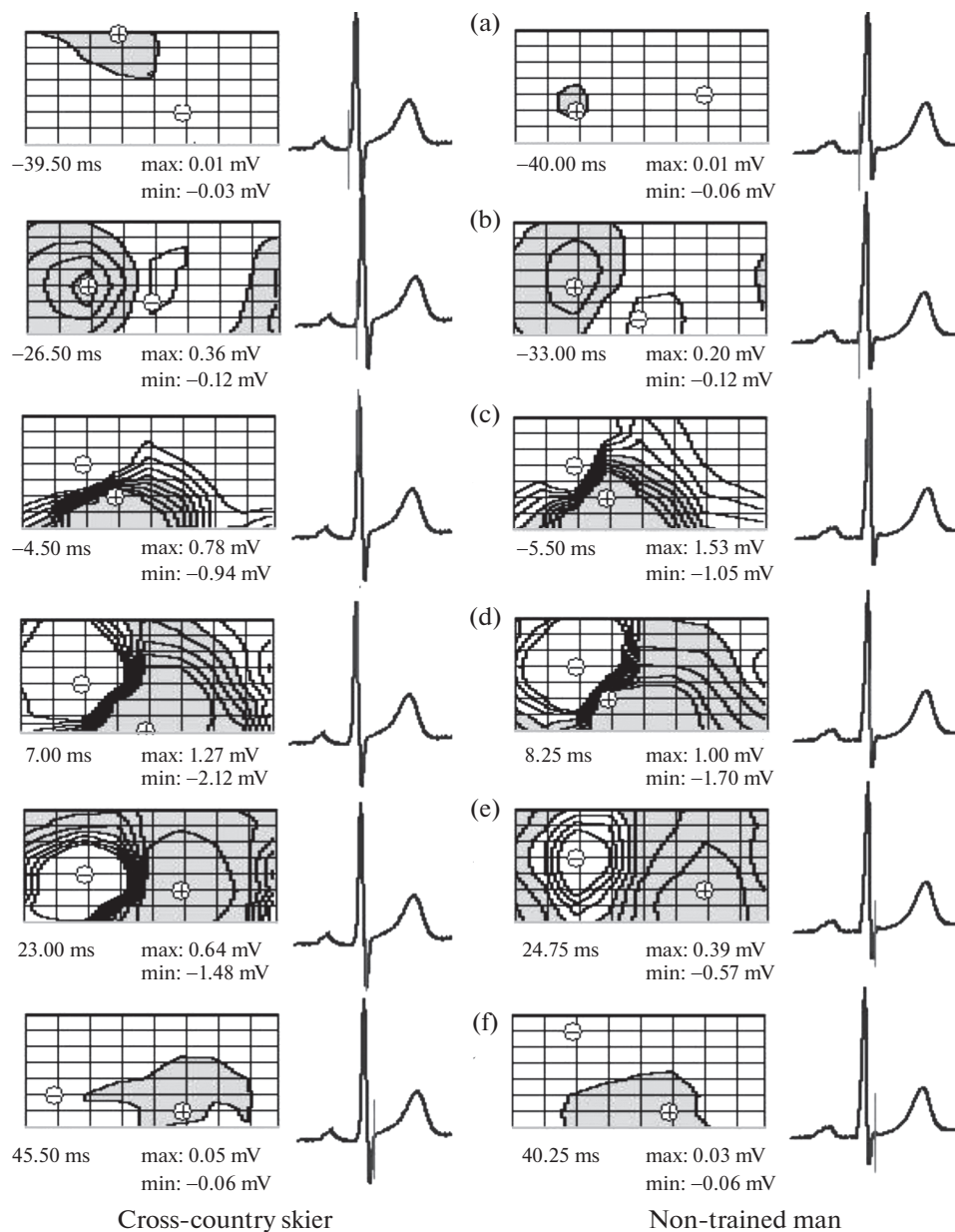


Рис. 3. Репрезентативные эквипотенциальные моментные карты распределения кардиопотенциала на поверхности грудной клетки в период начальной желудочковой активности у лыжника-гонщика (К. Е.) и нетренированного человека (Л. А.) (а) – начало деполяризации желудочков; (б, с) – начало и завершение первой инверсии зон кардиопотенциалов соответственно; (д, е) – начало и завершение второй инверсии кардиопотенциалов соответственно; (ф) – завершение деполяризации желудочков. Обозначения те же, что и на рис. 1.

Таблица 5. Амплитудные характеристики периода деполяризации желудочков сердца ($M \pm SD$)

Параметры	Спортсмены ($n = 15$)	Нетренированные лица ($n = 19$)	Значение t -критерия Стьюдента и достигнутого уровня статистической значимости
Амплитуда максимального положительного экстремума, мВ	1.96 ± 0.90	2.28 ± 1.01	$t = -0.98, df = 32, p = 0.19$
Амплитуда максимального отрицательного экстремума, мВ	-2.58 ± 0.95	-2.11 ± 0.57	$t = -1.82, df = 32, p = 0.78$
Сумма амплитуд экстремумов, мВ	4.54 ± 1.64	4.39 ± 1.38	$t = 0.29, df = 32, p = 0.77$
Сумма амплитуд зубцов комплекса QRS_{V_5} , мВ	2.20 ± 0.69	2.10 ± 0.90	$t = 0.35, df = 32, p = 0.73$

ней части торса. Остановка смещения областей обозначала завершение второй инверсии кардиопотенциалов (рис. 3е), за которой следовал третий период стабильного положения кардиопотенциалов, продолжающийся вплоть до завершения деполяризации миокарда желудочков. К концу деполяризации миокарда (восходящая фаза S_{II} -зубца) характер пространственного распределения потенциалов уже не изменялся (рис. 3ф), но существенно уменьшились амплитуды экстремумов.

Амплитудные характеристики ЭПС

Суммарная величина амплитуд Q, R, S в отведении V_5 не показала статистически значимых различий между спортсменами и людьми контрольной группы (табл. 5).

Амплитуды максимальных положительного и отрицательного экстремумов сердца, а также сумма этих показателей у лыжников существенно не различались по сравнению с таковыми у нетренированных лиц (табл. 5).

ОБСУЖДЕНИЕ РЕЗУЛЬТАТОВ

На сегодняшний день выявлены основные закономерности активации рабочего миокарда у человека [19, 28], изучено отображение этих процессов на поверхности грудной клетки [15, 18, 29]. Начало активации в левом желудочке происходит синхронно в трех областях субэндокарда, которые разрастаются и через 15–20 мс после начала активации сливаются в одну зону, которая распространяется по межжелудочковой перегородке в направлении к верхушке сердца и от эндо- к эпикарду [28, 29]. На поверхности тела началу активации желудочков соответствует формирование положительной зоны небольшой площади в прекардиальной области, а отрицательной – в области лопатки или левой подмышки [30]. Затем максимум медленно смещается левее и ниже, минимум быстро переходит к правому плечу, откуда спускается ниже, в область мечевидного отростка. Теперь область отрицательных потенциалов формирует “седло”, продавливая область положительных потенциалов в виде ниши. У одних людей его появление совпадает с восходящей фазой R-волны на ЭКГ_{II}, у других – с ее пиком. К моменту появления “седла” практически весь субэндокард деполяризован [18]. После этого непродолжительное время отмечаю стабильное расположение зон, которое соответствует деполяризации основной массы рабочего миокарда желудочков. Затем расположение областей кардиопотенциалов на поверхности грудной клетки вновь начинает меняться – максимум смещается влево, переходя на спину, а минимум остается спереди. Эти процессы объясняют изменением направления волны возбуждения с области межжелудочковой

перегородки и верхушки сердца на свободные стенки к основаниям желудочков [28, 30]. На ЭКГ в стандартных отведениях данный процесс соответствует нисходящей фазе RS комплекса. За окончанием второй инверсии областей кардиопотенциалов следует третий период стабильного расположения областей потенциалов на поверхности тела. К концу деполяризации, когда амплитуда потенциалов уменьшается, у одних людей на поверхности торса основным максимумом остается экстремум на спине, у других – подключичный положительный экстремум. В нашем исследовании динамика распределения экстремумов и областей кардиопотенциалов в течение деполяризации желудочков на поверхности торса у спортсменов была сходной с нетренированными людьми, и у лиц обеих групп соответствовало описанию для здорового человека.

Одними из самых показательных временных точек при оценке эквипотенциальных карт является момент изменения вектора электродвижущей силы сердца, которое проявляется на поверхности грудной клетки появлением отрицательного экстремума на вентральной части в районе правой ключицы или плеча и формированием прогиба нулевой изолинии в виде “седла” [18, 30]. Период от начала активации миокарда до появления феномена “седла” на ЭМК, соответствующий прорыву волны возбуждения на эпикард желудочков, этот показатель у спортсменов значительно превышал таковой у нетренированных лиц. В исследованиях Segenoa и Laski-Zachor и соавт. у практически здорового человека эпикардальный прорыв по данным многоканального ЭКГ происходит на 32–37-й мс от начала активации миокарда [26, 27]. В этот временной диапазон укладываются значения формирования нулевой линией “седла” на поверхности грудной клетки у обследованных нами лыжников и нетренированных лиц. Это позволяет заключить, что у спортсменов основные закономерности прохождения фронтом волны возбуждения в миокарде желудочков сохраняются.

В настоящем исследовании мы впервые показали, что в покое на фоне практически сходной продолжительности периода возбуждения желудочков соотношение ее отдельных фаз у спортсменов и неадаптированных к физнагрузке лиц различалось. Так, начало формирования ЭПС, характерного для деполяризации желудочков, и начало первой инверсии зон кардиопотенциалов у лыжников происходит раньше, а длительность первой инверсии была продолжительнее, чем у нетренированных лиц. Также у спортсменов отметили укорочение второго (тенденция, $p = 0.06$) и третьего ($p < 0.01$) периодов стабильного расположения кардиопотенциалов на поверхности торса в период активации миокарда желудочков. Укорочение двух вышеупомянутых фаз деполяризации желудочков у обследованных лыжников компенсировалось значимым удлинением первой инверсии кардиопотенциалов, поэтому в результате общая длительность возбуждения желудочков существенно не различалась у спортсменов и нетренированных лиц. Согласно результатам прямых исследований на сердце и соотношению их с распределением кардиопотенциалов на поверхности торса [15, 19, 28], первая инверсия кардиопотенциалов соответствует проведению возбуждения по проводящей системе сердца – возбуждение основной массы миокарда желудочков согласуется со вторым периодом стабильного положения кардиопотенциалов, а возбуждение основания желудочков – с третьим периодом стабильного положения кардиопотенциалов. Можно предположить, что у лыжников удлинение второго и третьего периодов стабильности обусловлено структурным ремоделированием миокарда, которое проявилось в увеличенных размерах полостей правого и левого желудочков, величинах ММЛЖ и ИММЛЖ по сравнению с людьми контрольной группы. Сравнительное эхокардиографическое исследование у представителей различных спортивных дисциплин, развивающих физическое качество выносливость, показало, что у лыжников-гонщиков процесс гипертрофии миокарда идет параллельно с дилатацией полостей желудочков, по-

этому увеличение размеров сердца влечет за собой рост массы миокарда и индекса массы миокарда левого желудочка, достигающих у лыжников рекордных показателей среди других видов спорта [31]. Сумма амплитуд комплекса QRS лежит в основе ЭКГ-критериев при оценке гипертрофии миокарда желудочков, и у спортсменов, развивающих выносливость, показаны наибольшие значения этого показателя среди спортивной популяции [32]. Сумма амплитуд экстремумов электрического поля сердца также рассчитывается для оценки вольтажного размаха фронта волны деполяризации и используется как критерий оценки функционального состояния миокарда при физической нагрузке [33]. Наше исследование показало, что, несмотря на значимо большие морфометрические показатели левого желудочка сердца, амплитуды зубцов QRS комплекса и амплитуды экстремумов электрического поля сердца существенно не различались между спортсменами и нетренированными людьми. Вероятно, увеличение размеров сердца на фоне сохранения толщин стенок и межжелудочковой перегородки в диапазоне значений для здорового человека [25] у обследованных лыжников отразилось в изменении преимущественно временных, а не амплитудных характеристик электрического поля сердца.

При анализе стандартной ЭКГ в период деполяризации желудочков не выявлено различий в длительности QRS_{II} комплекса и периода деполяризации желудочков по ЭМК между атлетами и неспортсменами. Также не различались между группами значения BBO_{V_5} , которые у всех участников нашего исследования находились в пределах референсных значений для здорового человека [34]. Поскольку увеличение продолжительности BBO_{V_6} характеризует замедление прохождения волны возбуждения в левом желудочке [35], можно заключить, что по данным традиционной ЭКГ временная структура периода деполяризации желудочков у обследованных спортсменов и неспортсменов не различалась. Таким образом, использование общепринятых критериев оценки процесса деполяризации при помощи традиционной ЭКГ не показало различий длительности отдельных фаз периода возбуждения желудочков между тренированными и нетренированными лицами

Итак, в представленной работе впервые показан электрокардиотопографический анализ электрического поля сердца у лыжников-гонщиков и нетренированных людей в покое. Выявленное изменение пространственно-временной структуры процесса деполяризации желудочков сердца у спортсменов подтверждает электрическое ремоделирование миокарда, не выявленное традиционным методом анализа электрической активности сердца.

СОБЛЮДЕНИЕ ЭТИЧЕСКИХ СТАНДАРТОВ

Письменное согласие после подробного инструктажа и разъяснения исследовательских целей было получено от каждого участника. Исследование проводили в соответствии с этическими принципами Хельсинкской декларации WMA (1964 г., ред. 2013 г.) и при одобрении биоэтического комитета Отдела сравнительной кардиологии Федерального исследовательского центра «Коми научный центр Уральского отделения Российской академии наук» (протокол № 1 от 06.04.2022).

ИСТОЧНИКИ ФИНАНСИРОВАНИЯ

Работа выполнена в рамках государственного задания № 122040600069-6.

КОНФЛИКТ ИНТЕРЕСОВ

Авторы декларируют отсутствие явных и потенциальных конфликтов интересов, связанных с публикацией данной статьи.

ВКЛАД АВТОРОВ

Идея работы и планирование экспериментов (Н.И.И., И.М.Р.), получение экспериментальных данных (Н.И.И.), обработка результатов, написание рукописи статьи (Н.И.И.), доработка рукописи статьи на предмет интеллектуального содержания (И.М.Р.).

БЛАГОДАРНОСТИ

Авторы благодарят С.В. Стрельникову за всестороннюю помощь в получении данных, врача функциональной диагностики ГУ РК “Клинический кардиологический диспансер” И.Н. Каневу за ультразвуковое исследование сердца участников исследования.

СПИСОК ЛИТЕРАТУРЫ

1. *Augustine DX, Howard L* (2018) Left ventricular hypertrophy in athletes: differentiating physiology from pathology. *Curr Treat Options Cardiovasc Med* 20(12): 96. <https://doi.org/10.1007/s11936-018-0691-230367318>
2. *Palmisano A, Darvizeh F, Cundari G, Rovere G, Ferrandino G, Nicoletti V, Cilia F, De Vizio S, Palumbo R, Esposito A, Francone M* (2021) Advanced cardiac imaging in athlete’s heart: unravelling the grey zone between physiologic adaptation and pathology. *Radiol Med* 126(12): 1518–1531. <https://doi.org/10.1007/s11547-021-01411-2>
3. *Minina EN, Stepura EE* (2022) Aspects of myocardial heterogeneity in assessment its remodeling. *RUDN J Med* 26(4): 451–460. <https://doi.org/10.22363/2313-0245-2022-26-4-451-460>
4. *Vakhnenko YV, Dorovskikh IE, Gordienko EN, Chernykh MA* (2020) Some topical aspects of the problem of “sports heart” (review). Part I. *Bull Physiol Pathol Respirat* (78): 147–160. <https://doi.org/10.36604/1998-5029-2020-78-147-160>
5. *Eijsvogels TM, Fernandez AB, Thompson PD* (2016) Are There Deleterious Cardiac Effects of Acute and Chronic Endurance Exercise? *Physiol Rev* 96(1): 99–125. <https://doi.org/10.1152/physrev.00029.201426607287>
6. *Задворьев СФ, Крысюк ОБ, Обрезан АГ* (2017) Показатели перегрузки сердца и его ремоделирования у представителей различных видов спорта. *Спорт мед: наука и практика* 7(2): 12–18. [*Zadvor'ev SF, Krysjuk OB, Obrezan AG* (2017) Markers of cardiac overload and its remodeling in athletes representing different sports. *Sport Med: nauka i praktika* 7(2): 12–18. (In Russ)]. <https://doi.org/10.17238/ISSN2223-2524.2017.2.12>
7. *Garganeeva NP, Taminova IF, Kalyuzhin VV, Kalyuzhina E, Smirnova IN* (2021) Predictive factors of cardiovascular changes depending on the type and intensity of physical activity in professional athletes. *Rus J Cardiol* 26(10): 4647. <https://doi.org/10.15829/1560-4071-2021-4647>
8. *Drezner JA, Sharma S, Baggish A, Papadakis M, Wilson MG, Prutkin JM, Gerche A, Ackerman MJ, Borjesson M, Salerno JC, Asif IM, Owens DS, Chung EH, Emery MS, Froelicher VF, Heibuchel H, Adamuz C, Asplund CA, Cohen G, Harmon KG, Marek JC, Molossi S, Niebauer J, Pelto HF, Perez MV, Riding NR, Saarel T, Schmied CM, Shipon DM, Stein R, Vetter VL, Pelliccia A, Corrado D* (2017) International criteria for electrocardiographic interpretation in athletes: consensus statement. *Br J Sports Med* 51(9): 704–731. <https://doi.org/10.1136/bjsports-2016-097331>
9. *Basu J, Malhotra A* (2018) Interpreting the Athlete’s ECG: Current State and Future Perspectives. *Curr Treat Options Cardiovasc Med* 20(12): 104. <https://doi.org/10.1007/s11936-018-0693-0>
10. *Maron BJ, Zipes DP* (2005) 36th Bethesda Conference: eligibility recommendations for competitive athletes with cardiovascular abnormalities. *J Am Coll Cardiol* 45: 1312–1375.
11. *Drezner JA, Ackerman MJ, Anderson J, Ashley E, Asplund CA, Baggish AL, Börjesson M, Cannon BC, Corrado D, DiFiori JP, Fischbach P, Froelicher V, Harmon KG, Heibuchel H, Marek J, Owens DS, Paul S, Pelliccia A, Prutkin JM, Salerno JC, Wilson MG* (2013) Electrocardiographic interpretation in athletes: the “Seattle criteria”. *Br J Sports Med* 47(3): 122–124. <https://doi.org/10.1136/bjsports-2012-092067>
12. *Van der Wall EE* (2015) ECG screening in athletes: optional or mandatory? *Neth Heart J* 23(7–8): 353–355. <https://doi.org/10.1007/s12471-015-0724-3>
13. *Горбенко АВ, Скирденко ЮП, Николаев НА, Замахина ОВ, Шерстюк СА, Ершов АВ* (2020) Спортивное сердце: норма или патология. *Патология кровообращения и кардиохирургия* 24(2): 16–25 [*Gorbenko AV, Skirdenko JuP, Nikolaev NA, Zamahina OV, Sherstjuk SA, Ershov AV* (2020) Sports heart: norm or pathology. *Circulat pathol and cardiac surgery* 24(2): 16–25. (In Russ)]. <https://doi.org/10.21688/1681-3472-2020-2-16-25>

14. *Calore C, Melacini P, Pelliccia A, Cianfrocca C, Schiavon M, Di Paolo FM, Bovolato F, Quattrini FM, Basso C, Thiene G, Iliceto S, Corrado D* (2013) Prevalence and clinical meaning of isolated increase of QRS voltages in hypertrophic cardiomyopathy versus athlete's heart: relevance to athletic screening. *Int J Cardiol* 168(4): 4494–4497.
<https://doi.org/10.1016/j.ijcard.2013.06.123>
15. *Рощевская ИМ* (2008) Кардиоэлектрическое поле теплокровных животных и человека. СПб. Наука. [*Roshhevskaya IM* (2008) Cardioelectric field of warm-blooded animals and humans. SPb. Nauka. (In Russ)].
16. *Bond RR, Finlay DD, Nugent CD, Moore G, Guldenring D* (2013) Methods for presenting and visualising electrocardiographic data: From temporal signals to spatial imaging. *J Electrocardiol* 46(3): 182–196.
<https://doi.org/10.1016/j.jelectrocard.2013.01.008>
17. *Bergquist J, Rupp L, Zenger B, Brundage J, Busatto A, MacLeod RS* (2021) Body surface potential mapping: contemporary applications and future perspectives. *Hearts* 2(4): 514–542.
<https://doi.org/10.3390/hearts2040040>
18. *Medvegy M, Duray G, Pintér A, Préda I* (2002) Body surface potential mapping: historical background, present possibilities, diagnostic challenges. *Ann Noninvas Electrocardiol* 7(2): 139–151.
<https://doi.org/10.1111/j.1542-474x.2002.tb00155.x>
19. *Opthof T, Remme CA, Jorge E, Noriega F, Wiegerinck RF, Tasiama A, Beekman L, Alvarez-Garcia J, Munoz-Guijosa C, Coronel R, Cinca J* (2016) Cardiac activation-repolarization patterns and ion channel expression mapping in intact isolated normal human hearts. *Heart Rhythm* 14(2): 265–272.
<https://doi.org/10.1016/j.hrthm.10.010>
20. *Strelnikova SV, Panteleeva NI, Roshchevskaia IM* (2014) Spatiotemporal characteristics, of the heart electrical field at the period of ventricular depolarization in athletes training endurance and strength. *Human Physiol* 40(5): 87–92.
21. *Panteleeva NI, Zamenina EV, Roshchevskaia IM, Kaneva IN* (2019) The heart electrical activity during ventricular repolarization and types of the remodeling of the athlete's heart. *Int J Biomed* 9 (4): 297–299.
[https://doi.org/10.21103/Article9\(4\)_OA4](https://doi.org/10.21103/Article9(4)_OA4)
22. *Ivonina NI, Fokin AA, Roshchevskaia IM* (2021) Body surface potential mapping during heart ventricular repolarization in male swimmers and untrained persons under hypoxic and hypercapnic hypoxia. *High Alt Med Biol* 22(3): 308–316.
<https://doi.org/10.1089/ham.2020.0103>
23. *Suslonova OV, Smirnova SL, Roshchevskaia IM* (2016) Cardiac body surface potentials in rats with experimental pulmonary hypertension during ventricular depolarization. *Bull Exp Biol Med* 162(1): 7–10.
<https://doi.org/10.1007/s10517-016-3531-y>
24. *Ivonin AG, Smirnova SL, Roshchevskaia IM* (2022) Body surface potential mapping during ventricular depolarization in rats after acute exhaustive exercise. *Arquiv Brasil Cardiol* 119(5): 766–775.
<https://doi.org/10.36660/abc.20211058>
25. *Lang RM, Bierig M, Devereux RB, Flachskampf FA, Foster E, Pellikka PA, Picard MH, Roman MJ, Seward J, Shanewise J, Solomon S, Spencer KT, St John Sutton M, Stewart W; American Society of Echocardiography's Nomenclature and Standards Committee; Task Force on Chamber Quantification; American College of Cardiology Echocardiography Committee; American Heart Association; European Association of Echocardiography, European Society of Cardiology* (2006) Recommendations for chamber quantification. *Eur J Echocardiogr* 7(2): 79–108.
<https://doi.org/10.1016/j.euje.2005.12.014>
26. *Sugenoya J* (1978) Interpretation of the body surface isopotential maps of patients with right bundle branch block. Determination of the region of the delayed activation within the right ventricle. *Jpn Heart J* 19(1): 12–27.
<https://doi.org/10.1536/ihj.19.12>
27. *Laszki-Szczachor K, Jagielski J, Rusiecki L, Sobieszczanska M, Janocha A* (2006) Changes of ventricular activation time in patients with left anterior fascicle block and bifascicular ar block. *Pol Arch Med Wewn* 116(6): 1162–1171.
28. *Ramanathan C, Jia P, Ghanem R, Ryu K, Rudy Y* (2006) Activation and repolarization of the normal human heart under complete physiological conditions. *Proc Natl Acad Sci U S A* 103(16): 6309–6314.
<https://doi.org/10.1073/pnas.0601533103>
29. *Taccardi B, Punske BB, Lux RL, MacLeod RS, Ershler PR, Dustman TJ, Vyhmeister Y* (1998) Useful lessons from body surface mapping. *J Cardiovasc Electrophysiol* 9(7): 773–786.
<https://doi.org/10.1111/j.1540-8167.1998.tb00965.x>
30. *De Ambroggi L, Corlan A. Body Surface Potential Mapping. In: Macfarlane P, van Oosterom A, Pahlm O, Kligfield P, Janse M, Camm J (eds)* (2011) *Comprehensive Electrocardiology*. London. Springer Verlag London Limited.

31. Талибов АХ, Фадейкин МА, Дмитриева ЕС (2015) Критерии оценки эхокардиографических показателей у спортсменов. Учен записки унив Лесгафта 3(121): 142–146. [Talibov AH, Fadejkin MA, Dmitrieva ES (2015) Criteria for evaluating echocardiographic parameters in athletes. Uchen zapiski univ Lesgafta. (In Russ)].
32. Павлов ВИ, Орджоникидзе ЗГ, Резенов АС (2019) Регистрация электрокардиограммы спортсмена – практические аспекты. Практ мед 17(2): 71–73. [Pavlov VI, Ordzhonikidze ZG, Rezenov AS (2019) Registration of an athlete's electrocardiogram – practical aspects. Prakt Med 17(2): 71–73. (In Russ)].
33. Takala P, Hänninen H, Montone J, Mäkijärvi M, Nenonen J, Oikarinen L, Simeliu K, Toivonen L, Katil T (2001) Magnetocardiographic and electrocardiographic exercise mapping in healthy subjects. Ann Biomed Eng 29: 501–509. <https://doi.org/10.1114/1.1376388>
34. Macfarlane P, Lawrie T (2011) The normal electrocardiogram and vectorcardiogram. In: Macfarlane P, van Oosterom A, Pahlm O, Kligfield P, Janse M, Camm J (eds) Comprehensive Electrocardiology. London. Springer Verlag London Limited.
35. Pérez-Riera AR, de Abreu LC, Barbosa-Barros R, Nikus KC, Baranchuk A (2016) R–peak time: An electrocardiographic parameter with multiple clinical applications. Ann Noninvasiv Electrocardiol 21(1): 10–19. <https://doi.org/10.1111/anec.12323>

Electric Field of the Heart on the Thorax Surface in Highly Trained Athletes during Initial Ventricular Activity

N. I. Ivonina^{a, *} and I. M. Roshchevskaya^a

^a*Komi Science Centre of the Ural Branch of the Russian Academy of Sciences, Syktyvkar, Komi Republic, Russia*

**e-mail: bdr13@mail.ru*

The article is focused on the study of the electrical remodeling of the “sports heart” using multichannel ECG mapping to make a more detailed and informative analysis of the excitation of the myocardium remodeled by sport activity. The study of the heart electrical activity was carried out from 64 unipolar electrodes on the thorax surface synchronously with standard limb leads in highly trained cross-country skiers ($n = 15$) and young non-trained men ($n = 19$) at rest. The amplitude-temporal and spatiotemporal characteristics of the electric field of the heart were measured. By the typical distribution of areas of the negative and positive cardiac potentials the durations of depolarization and its individual phases were estimated. ECG_{II} was used to determine the duration of the R-R, PQ (PR), QRS, QT, QTc intervals; in the unipolar lead V₅ the R-wave peak time (RWPT_{V5}) was measured. In athletes, the duration of PQ_{II}, QT_{II}, QTc_{II}, RWPT_{V5} intervals were statistically significantly longer than in non-trained men. Analysis of the electrical field of the heart showed a difference in the ratio of the phases of ventricular depolarization in athletes and non-trained individuals at rest. The onset of ventricular depolarization and the first inversion of cardiac potential in athletes were significantly earlier than in non-trained people, while the completion and total duration of the period of ventricular depolarization did not differ. In skiers, the duration of the first inversion was significantly longer than in non-trained individuals; a tendency to shortening of the second period of stable location of potentials on the thorax surface was also shown. The use of surface ECG mapping made it possible to reveal differences in the spatiotemporal organization of heart ventricular depolarization between cross-country skiers and non-trained men at rest. The results of the study may be useful in the analysis of the electrical remodeling of the heart in athletes training the physical quality of endurance.

Keywords: athlete's heart, electrical remodeling of the myocardium, ventricular depolarization, body surface potential mapping