

**РЕАКТИВНЫЕ ИЗМЕНЕНИЯ МИКРОГЛИОЦИТОВ СПИННОГО МОЗГА
КРЫСЫ ПРИ ОСТРОМ СИСТЕМНОМ ВОСПАЛЕНИИ**

© 2023 г. Е. А. Колос¹, *, Д. Э. Коржевский¹

¹Институт экспериментальной медицины, Санкт-Петербург, Россия

*E-mail: koloselena1984@yandex.ru

Поступила в редакцию 04.05.2023 г.

После доработки 04.06.2023 г.

Принята к публикации 06.06.2023 г.

В настоящее время широко известно, что ключевым фактором в развитии многих неврологических патологий и нейродегенеративных заболеваний является нейровоспаление. Динамика развития и продолжительность нейровоспалительных реакций являются критическими аспектами в понимании закономерностей формирования физиологических, биохимических и поведенческих последствий различных неврологических нарушений. Во многих работах процесс развития нейровоспаления, а также глиальная реакция изучаются при экспериментальном системном воспалении. Детально исследуется влияние острого системного воспаления на состояние микроглиоцитов головного мозга, в то время как микроглия спинного мозга изучается в меньшей степени. Цель настоящего исследования состояла в оценке топографических и временных особенностей морфофункциональных изменений клеток микроглии спинного мозга крыс при экспериментальном ЛПС-индуцированном системном воспалении. Установлено, что на ранних этапах нейровоспаления (через 24 ч после введения ЛПС) происходит активация микроглиоцитов в вентральном белом и вентральном сером веществе спинного мозга. При этом микроглиоциты дорсальной части спинного мозга не проявляют морфологических признаков активации. Отмечено увеличение плотности популяции микроглиоцитов в вентральном канатике спинного мозга, где также выявлены скопления (агрегаты) реактивных микроглиоцитов.

Ключевые слова: нейровоспаление, микроглия, липополисахарид, спинной мозг

DOI: 10.31857/S0869813923070063, EDN: XMINUF

ВВЕДЕНИЕ

Современные исследования указывают на то, что ключевым фактором в развитии многих неврологических патологий и нейродегенеративных заболеваний является нейровоспаление [1–3]. Нейровоспаление представляет собой процесс активации врожденной иммунной системы ЦНС и характеризуется множеством клеточных и молекулярных изменений в нервной ткани, опосредованных продукцией цитокинов и хемокинов. Эти медиаторы продуцируются резидентной глией ЦНС (микроглией и астроцитами), эндотелиальными клетками и периферическими иммунными клетками [4]. Процесс нейровоспаления включает в себя активацию глиальных клеток, высвобождение ими про- и противовоспалительных молекул, продукцию активных форм кислорода и, нередко, миграцию периферических лейкоцитов в ЦНС. В значительной мере нейровоспаление носит защитный характер, однако при длительном течении и развитии чрезмерной активности процесса про-

исходит нарушение структурной и функциональной связи клеток в нервной системе, что ведет к повреждению гематоэнцефалического барьера. Нейровоспалительные реакции приводят к нейродегенерации, а нейродегенерация усиливает проявления нейровоспаления в ЦНС [5]. Показано, что уменьшение активности процессов нейровоспаления снижает тяжесть неврологических и нейродегенеративных заболеваний, в большинстве случаев улучшая их исход [6–10].

Глиоциты – самая многочисленная клеточная популяция ЦНС – осуществляет контроль гомеостаза нервной ткани, обеспечивает иммунные реакции и действует как первая линия защиты при повреждениях ЦНС. Ключевую роль в опосредовании нейровоспалительных реакций играет микроглия, представляющая собой основную популяцию иммунных клеток в головном и спинном мозге [4]. Учитывая разнообразие функций микроглии и ее способность оказывать противоположные эффекты на развитие воспалительных процессов в ЦНС, понимание происхождения, регуляции и разнообразия реактивных изменений микроглиоцитов является необходимым для разработки методов модуляции нейровоспалительных процессов. Для установления патофизиологических механизмов, лежащих в основе нейродегенеративных заболеваний, и создания препаратов для лечения заболеваний нервной системы, разрабатываются соответствующие модели для исследований нейровоспаления. В настоящее время для изучения различных этапов развития нейровоспаления в экспериментальных условиях используют модель ЛПС-индуцированного системного воспаления [11–13]. Большое количество исследований посвящено анализу процессов активации и реактивных изменений астроцитов и микроглии головного мозга при парентеральном введении ЛПС. Реактивные изменения глиоцитов спинного мозга при системном воспалении изучены фрагментарно [14–16]. Очевидно, что глубокое понимание механизмов и временных особенностей изменения активности микроглии, происходящих на разных этапах нейровоспаления, может пролить свет на детали патогенеза нейродегенерации спинного мозга и привести к более целенаправленной иммуномодулирующей терапии, эффективной при патологии спинного мозга.

Цель настоящего исследования состояла в оценке топографических и временных особенностей морфофункциональных изменений клеток микроглии спинного мозга при экспериментальном ЛПС-индуцированном системном воспалении.

МЕТОДЫ ИССЛЕДОВАНИЯ

Настоящее исследование выполнено на крысах-самцах Вистар ($n = 14$). Подопытным животным ($n = 7$) вводили липополисахарид (ЛПС) *E. coli* (055:B5; Sigma) внутрибрюшинно в дозе 2 мг/кг. Животным контрольной группы ($n = 7$) внутрибрюшинно вводили физиологический раствор в соответствующем объеме. Для подтверждения наличия системной иммунной реакции на введение ЛПС оценивали изменение лейкоцитарной формулы крови экспериментальных животных и животных группы контроля. У всех крыс проводили забор периферической капиллярной крови до начала эксперимента и через 24 ч после введения ЛПС (опытная группа) или физиологического раствора (контрольная группа). Определение числа лейкоцитов в крови животных проводили подсчетом в камере Горяева, а также выполняли подсчет лейкоцитов в мазках крови, окрашенных по Романовскому–Гимзе. Установлено, что количество лейкоцитов в крови экспериментальных крыс возросло в 4 раза по сравнению с контрольными животными ($p < 0.05$), а количество нейтрофилов в крови подопытных животных увеличивалось в 2.5 раза ($p < 0.05$).

Через 24 ч после введения ЛПС (или физиологического раствора) у животных выделяли шейные отделы спинного мозга (СIII–СIV). Материал фиксировали в растворе цинк-этанол-формальдегида [17] в течение 24 ч, обезживали в спиртах

возрастающих концентраций и заливали в парафин. Изготавливали серийные срезы толщиной 5 мкм. На полученных срезах после депарафинирования и регидратации проводили иммуногистохимическую реакцию на кальций-связывающий белок Iba-1, являющийся микроглиально-макрофагальным маркером [18, 19]. В настоящее время известно, что в органах ЦНС наряду с микроглией присутствуют макрофаги, которые в норме локализуются в определенных участках мозга. Для спинного мозга такими участками являются периваскулярная рыхлая соединительная ткань сосудов и оболочки спинного мозга, которые в настоящем исследовании не рассматривались. В исследовании использовали поликлональные козы антитела (разведение 1 : 1000, AbCam, Великобритания). В качестве вторичных реактивов применяли антитела из набора VECTASTAIN® Universal Quick kit (PK-8800; Vector Laboratories Inc, США) с добавлением нормальной мышиной сыворотки (Dako, Дания). Для визуализации продукта реакции применяли хромоген 3'3'-диаминобензидин DAB+ (Dako, Дания). Часть срезов подкрашивали толуидиновым синим. Полученные препараты анализировали с помощью светового микроскопа Leica DM750 (Германия), оснащенного камерой ICC50 (Leica, Германия). Для анализа микрофотографий использовали программное обеспечение LAS EZ (Leica, Германия). Оценку структурных и количественных изменений микроглиоцитов проводили в нескольких зонах спинного мозга: дорсальном сером веществе (I–V пластинки Рекседа), вентральном сером веществе (VI–IX пластинки Рекседа), дорсальном белом веществе (дорсальные канатики), боковом белом веществе (боковые канатики) и вентральном белом веществе (передние канатики). Для оценки реакции микроглии на парентеральное введение ЛПС получали фотографии областей серого и белого вещества спинного мозга крыс, расположенные близко друг к другу, но без перекрытия. Было получено не менее 4 изображений на каждую исследуемую зону каждого животного. В ходе исследования подсчитывали общее количество клеток микроглии на единицу площади исследуемой зоны (мм^2), то есть плотность распределения клеток микроглии. При подсчете учитывали только Iba-1-иммунопозитивные клетки, ядра которых расположены в плоскости среза. Иммунопозитивные фрагменты, не содержащие ядра клетки в плоскости среза, не учитывали. Также в настоящем исследовании с помощью программного обеспечения ImageJ определяли долю площади спинного мозга контрольных и экспериментальных животных, занимаемую иммунопозитивными клетками. Сравнение данных проводилось на основе *t*-критерия Стьюдента, результаты статистического анализа считались значимыми при $p < 0.05$. Числовые данные в таблицах представлены в виде среднего значения с указанием стандартного отклонения.

Специфичность иммуногистохимической реакции на Iba-1 определяли с помощью постановки отрицательного и положительного контролей. Положительный контроль осуществляли путем проведения иммуногистохимического выявления Iba-1 на архивных срезах головного мозга крыс, фиксированных и обработанных аналогично исследуемому спинному мозгу. При постановке отрицательного контроля на срезы спинного мозга крыс вместо первичных антител наносили разбавитель для антител (S0809, Dako, Дания).

РЕЗУЛЬТАТЫ ИССЛЕДОВАНИЯ

При проведении отрицательного контроля для иммуногистохимической реакции на Iba-1 не обнаружено иммунопозитивных клеток и других структур на срезах спинного мозга исследуемых животных. При положительном иммуногистохимическом контроле позитивная реакция отмечена в округлых и веретеновидных клетках головного мозга крыс, обладающих длинными тонкими ветвящимися отростками, то есть в клетках, имеющих морфологические признаки рамифицированных

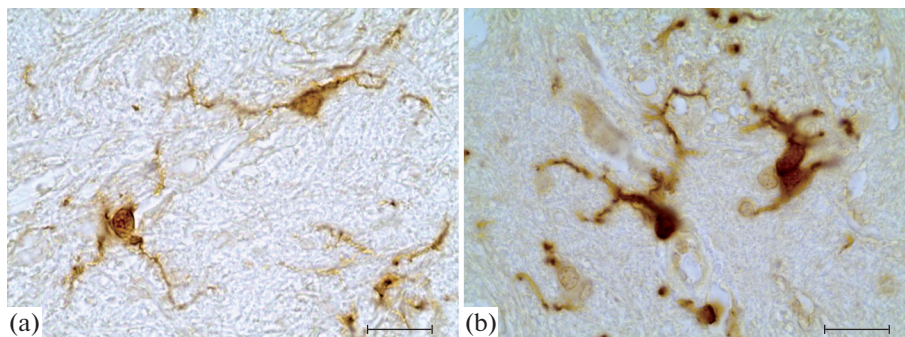


Рис. 1. Иммунопозитивные клетки вентрального серого вещества спинного мозга крыс группы контроля (а) и экспериментальной группы (б). Иммуногистохимическая реакция на белок Iba-1. Масштабный отрезок – 20 мкм.

микроглиоцитов. Нейроны и другие глиоциты (олигодендроциты, эпендимоциты, астроциты) головного мозга крыс не проявляют иммунореактивность, что свидетельствует о высокой специфичности использованного протокола.

В настоящем исследовании были использованы морфологические критерии оценки состояния микроглиоцитов. Клетки с разветвленными тонкими отростками представляют собой “покоящуюся” глию; реактивная микроглия, находящаяся в некоторой степени активации, характеризуется ретракцией отростков и увеличением тела, амебоидная микроглия, находящаяся в крайней степени активации, представляет собой фагоцитирующие клетки [19, 20]. Соответственно разные степени активации микроглии демонстрируют различные размеры тел и отростков, что позволяет оценить состояние активации микроглии по изменению площади, занимаемой иммунопозитивными клетками. Данный подход часто применяется при исследовании реактивных изменений глиоцитов [21–24].

У животных группы контроля иммунопозитивные клетки равномерно распределены по всем областям спинного мозга. В сером веществе вентральной части спинного мозга присутствуют Iba-1-иммунопозитивные (Iba1⁺) клетки с округлым телом, обладающие тонкими радиально расположенными длинными тонкими ветвящимися отростками (рис. 1а). То есть клетки вентрального серого вещества имеют морфологические признаки рамифицированных микроглиоцитов. Лишь единичные гипертрофированные клетки микроглии имели признаки активации: круглое тело и толстые короткие первичные отростки с редким ветвлением. В области дорсального серого вещества иммунореактивность проявляют мелкие клетки с овальным или округлым телом и несколькими тонкими ветвящимися отростками. Немногочисленные иммунопозитивные клетки белого вещества спинного мозга представляют собой мелкие клетки округлой формы с двумя, реже тремя, тонкими ветвящимися отростками. Также в белом веществе обнаруживается большое количество тонких иммунопозитивных отростков клеток, тела которых не попали в плоскость среза (рис. 2а).

У экспериментальных животных в области вентрального серого вещества также идентифицируются многочисленные иммунопозитивные клетки, обладающие признаками рамифицированных клеток. Однако в ходе исследования в области вентрального серого вещества было идентифицировано также большое количество Iba1⁺-клеток с признаками реактивных изменений. Такие клетки обладают увеличенным телом неправильной формы и укороченными маловетвящимися утолщен-

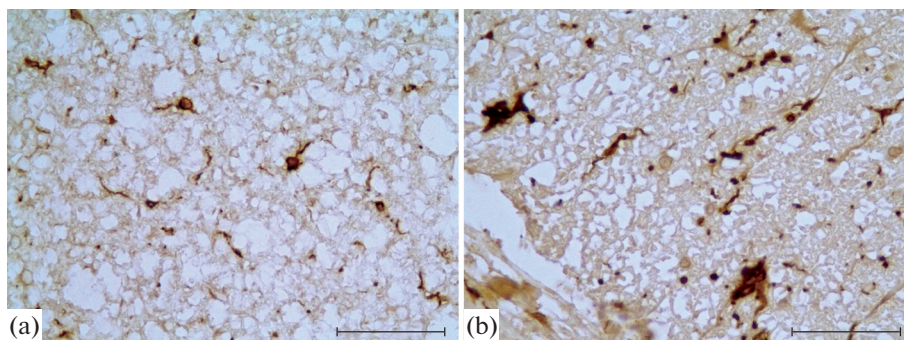


Рис. 2. Иммунопозитивные клетки вентрального канатика спинного мозга крыс группы контроля (а) и экспериментальной группы (б). Иммуногистохимическая реакция на белок Iba-1. Масштабный отрезок – 50 мкм.

ными отростками (рис. 1б). В области дорсального серого вещества идентифицируются мелкие клетки с овальным или округлым телом и несколькими тонкими ветвящимися отростками. При анализе иммунопозитивных клеток белого вещества спинного мозга, было отмечено, что Iba1⁺-клетки дорсального канатика спинного мозга подопытных животных сохраняют признаки рамифицированных клеток, в то время как иммунопозитивные клетки вентрального канатика претерпевают значительные изменения. В данной области спинного мозга подопытных животных было идентифицировано большое количество иммунопозитивных клеток с телом неправильной формы и толстыми короткими отростками. Также в области вентрального белого вещества спинного мозга подопытных животных присутствуют клетки с гипертрофированным телом, нередко лишенные отростков (рис. 2б). Кроме того, в области вентрального канатика идентифицируется большое количество иммунопозитивных толстых маловетвящихся отростков клеток, тела которых не попали в плоскость среза. Отмечено, что в области переднего белого вещества спинного мозга подопытных животных обнаруживаются скопления Iba-1-иммунопозитивных клеток (клеточные агрегаты), содержащие от 4 до 6 клеточных ядер (рис. 3). Клетки, образующие такие структуры, обладают малым количеством коротких, толстых отростков, которые окружают волокна белого вещества. Нередко в цитоплазме клеток, образующих подобные агрегаты, присутствуют крупные вакуоли.

В настоящем исследовании установлено, что у экспериментальных животных количество иммунопозитивных клеток на единицу площади вентрального канатика спинного мозга значительно возрастает по сравнению с группой контроля ($p < 0.05$) (табл. 1). Кроме того, площадь, занимаемая Iba-1-иммунопозитивными клетками в вентральном сером и вентральном белом веществе спинного мозга также достоверно увеличивается ($p < 0.05$) через 24 ч после парентерального введения ЛПС (табл. 2).

ОБСУЖДЕНИЕ РЕЗУЛЬТАТОВ

Экспериментальная стимуляция развития воспаления может быть достигнута различными способами, наиболее часто в исследованиях применяют введение лабораторным животным бактериального ЛПС. ЛПС – компонент клеточной стенки грамотрицательных бактерий, является часто применяемым провоспалительным агентом в экспериментальной модели нейровоспаления на животных, используется

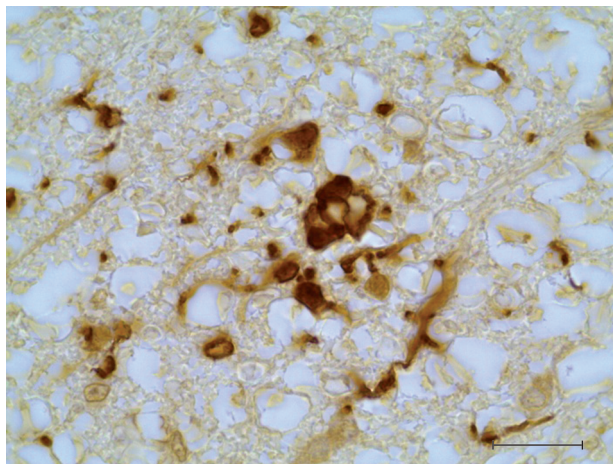


Рис. 3. Клеточный агрегат, образованный Iba-1-иммунопозитивными клетками в вентральном белом веществе спинного мозга крысы через 24 ч после парентерального введения ЛПС. Иммуногистохимическая реакция на белок Iba-1. Масштабный отрезок – 20 мкм.

для стимуляции нейровоспалительных реакций *in vivo* [11, 25, 26] и *in vitro* [27, 28]. Системное введение ЛПС, даже в низких дозах, индуцирует выработку провоспалительных цитокинов иммунными клетками и может вызвать воспаление в ЦНС, точный механизм развития которого до конца не выяснен. Было показано, что периферическое введение ЛПС вызывает активацию микроглии в головном мозге грызунов и изменение ее морфологии от разветвленной до амeboидной формы [29–31]. В настоящее время имеется ограниченная информация о реактивных изменениях микроглии спинного мозга при ЛПС-индуцированных воспалительных состояниях. Лишь единичные исследования касаются данного вопроса. Кроме того, основное внимание исследователи уделяют грудному и поясничному отделу спинного мозга [15, 16].

В настоящем исследовании показано, что через 24 ч после внутрибрюшинного введения ЛПС, микроглия шейного отдела спинного мозга проявляет признаки реактивных изменений. Причем морфологические изменения проявляют только клетки вентральной части спинного мозга. В работе, посвященной исследованию микроглии поясничного отдела спинного мозга неонатальных крыс при системном воспалении, выявлены значительные реактивные изменения в дорсальных ро-

Таблица 1. Изменение плотности распределения Iba1⁺-клеток в спинном мозге крыс через 24 ч после введения ЛПС в дозе 2 мг/кг

Область спинного мозга	Подопытная группа (<i>n</i> = 7; кл/мм ²)	Контрольная группа (<i>n</i> = 7; кл/мм ²)
Дорсальное серое вещество	131.56 ± 11.00	139.06 ± 3.86
Вентральное серое вещество	74.84 ± 26.43	68.68 ± 25.63
Дорсальное белое вещество	74.37 ± 13.88	78.11 ± 13.49
Латеральное белое вещество	85.93 ± 15.75	82.03 ± 13.64
Вентральное белое вещество	99.47 ± 3.44*	75.77 ± 5.89

* – *p* < 0.05 по сравнению с контролем.

Таблица 2. Изменение доли площади, занятой Iba1⁺-структурами в спинном мозге крыс через 24 ч после введения ЛПС в дозе 2 мг/кг

Область спинного мозга	Подопытная группа (n = 7; %)	Контрольная группа (n = 7; %)
Дорсальное серое вещество	0.78 ± 0.06	0.82 ± 0.16
Вентральное серое вещество	1.05 ± 0.20*	0.50 ± 0.10
Дорсальное белое вещество	1.30 ± 0.25	1.18 ± 0.28
Латеральное белое вещество	1.44 ± 0.07	1.70 ± 0.29
Вентральное белое вещество	1.92 ± 0.24*	1.18 ± 0.10

* – $p < 0.05$ по сравнению с контролем.

гах спинного мозга [15]. Авторы отмечают увеличение размера клеток микроглии, но не их количества. В ходе настоящего эксперимента не было отмечено структурных и количественных изменений микроглиоцитов в области дорсального белого и серого вещества шейного отдела спинного мозга взрослых крыс через 24 ч после введения ЛПС. Данный факт может свидетельствовать как о различии в реактивных изменениях глиальных клеток на разных уровнях спинного мозга, так и о возрастном различии реактивности микроглиоцитов в ответ на острое системное воспаление. Данные предположения требуют дополнительных исследований.

При оценке микроглиальной реакции через 24 ч после парентерального введения ЛПС мы обнаружили, что процент площади, занимаемой Iba1⁺-элементами в вентральном сером веществе мозга экспериментальных животных увеличился в 2 раза по сравнению с контролем. Этот результат согласуется с ранее полученными данными [14]. Кроме того, отмечено, что через 24 ч после введения ЛПС значительно возрастает площадь, занимаемая Iba1⁺-клетками в вентральном белом веществе спинного мозга по сравнению с контролем. Данный факт может свидетельствовать как об увеличении количества микроглиоцитов в анализируемой области, так и об увеличении объема цитоплазмы отдельных клеток микроглии за счет их активации без увеличения числа клеток. Для выяснения этого вопроса мы провели количественный анализ клеток микроглии. Отмечено, что общее число микроглиоцитов в сером веществе передних рогов спинного мозга не изменяется при системном воспалении, в то время как количество Iba1⁺-клеток вентрального белого вещества достоверно возрастает через сутки после введения ЛПС. Гипертрофические изменения клеток вентрального серого вещества свидетельствуют о вступлении микроглиоцитов в процесс активации. Отдельные исследования показывают, что через 24 ч после введения ЛПС в передних рогах спинного мозга у мышей наблюдаются дистрофические изменения нейронов, однако инфильтрация нейтрофилами и лимфоцитами отсутствует [16]. В ходе настоящего исследования мы не обнаружили признаков гибели нейронов спинного мозга или каких-либо морфологических признаков нейродегенерации. Также, с применением гистологической окраски, нами показано отсутствие нейтрофильной инфильтрации нервной ткани. Данный факт свидетельствует о том, что активация микроглии не ассоциирована с патологическими изменениями нервных клеток вентральных рогов или их гибелью и, вероятно, связана лишь с реорганизацией синаптических связей в данной области.

В настоящем исследовании установлено, что через 24 ч после введения ЛПС микроглиоциты вентрального белого вещества спинного мозга проявляют морфологические признаки реактивных изменений. Также в данной области шейного отдела спинного мозга отмечено увеличение плотности популяции микроглиоцитов и присутствие групп активированных микроглиоцитов (агрегатов). Нередко клет-

ки в составе агрегатов содержат вакуоли, что может свидетельствовать о поглощении микроглиоцитами продуктов распада миелина. До сих пор отсутствуют убедительные доказательства того, что нарушение или повреждение аксонов в трактах белого вещества индуцируется активированной микроглией. В ряде исследований высказывается предположение, что активация микроглии может привести к нарушению трактов белого вещества с вовлечением в этот процесс нейротоксических цитоклинов активированной глии [32–35]. Считается, что активация микроглии как первичное событие, либо как следствие повреждения миелинизирующих клеток, стимулирует демиелинизацию [34]. Другие же работы доказывают, что микроглия необходима для ремиелинизации и стимуляции олигодендроцитов [33–36]. Такие противоположные данные могут свидетельствовать о том, что в белом веществе активированная микроглия может играть как повреждающую, так и протективную роль, но ее точные функции до сих пор неясны. Известно, что в вентральном канатике спинного мозга располагается комплекс как двигательных, так и сенсорных путей. Здесь проходят нисходящие тракты: вестибулоспинальный тракт, кортикоспинальный тракт, ретикулоспинальный и восходящий передний спиноталамический путь, а также аксоны двигательных нейронов спинного мозга. Как следует из клинических исследований, при сепсисе и полиорганной дисфункции, осложняющей различные первичные заболевания, присутствует ранняя тяжелая двигательная и сенсорная полинейропатия [37–39]. Однако причина таких явлений не ясна и чаще расценивается как периферическое нарушение нервов и мышц [40–42]. Можно предположить, что в такие нарушения вносит вклад и нейровоспаление, поддерживаемое активацией микроглии в вентральном канатике спинного мозга.

В нашем исследовании отмечено, что через 24 ч после введения ЛПС в области переднего белого вещества увеличивается плотность популяции Iba1⁺-клеток, а также присутствуют агрегаты иммунопозитивных клеток и Iba1⁺-клетки, содержащие вакуоли в своей цитоплазме. Ранее подобные скопления микроглиоцитов были идентифицированы нами в белом веществе спинного мозга стареющих крыс [24]. Их образование, вероятно, связано с возрастной демиелинизацией аксонов. Однако, в отличие от эффекта острого системного воспаления, при старении процессы демиелинизации и активации микроглии преобладают в дорсальном канатике спинного мозга что, вероятно, вносит вклад в развитие возрастных сенсорных нарушений. Установлено, что моноциты проникают в ЦНС уже через 24 ч после введения высоких доз ЛПС [43]. Можно предположить, что при использовании модели ЛПС-индуцированного системного воспаления, популяцию активированных Iba1⁺-клеток вентрального канатика могут пополнять периферические иммунные клетки путем инфильтрации. Однако в исследованиях головного мозга показано, что лишь при хроническом воспалении или при введении токсических доз ЛПС происходит нарушение гематоэнцефалического барьера и транзитное рекрутирование нейтрофилов и моноцитов в паренхиму головного мозга [43–46]. Согласно литературным данным, при введении низких доз ЛПС первые признаки нарушения гематоэнцефалического барьера отмечаются не ранее 27 ч после инъекции [47]. Возможно, степень участия мононуклеарных фагоцитов в процессах изменения популяции микроглии вентрального канатика спинного мозга поможет раскрыть применение дополнительных иммуногистохимических маркеров.

В настоящей работе установлено, что микроглия дорсальных и вентральных канатиков спинного мозга по-разному реагирует на введение ЛПС. Причина установленного факта неясна. Можно предположить, что это связано с особенностями гемато-спинномозгового барьера этих областей. Гемато-спинномозговой барьер обеспечивает поддержание тканевого гомеостаза спинного мозга путем избира-

тельного транспорта молекул и клеток и состоит из нефенестрированных эндотелиальных клеток с плотными межклеточными контактами, базальной мембраны, перицитов и ножек астроцитов [48]. В литературе имеются отдельные данные о том, что степень покрытия перицитами кровеносных сосудов вентрального рога выше, чем сосудов заднего рога спинного мозга [49]. Данный факт свидетельствует о структурных различиях гемато-спинномозгового барьера вентральной и дорзальной областей спинного мозга. Кроме того, имеются данные, свидетельствующие о том, что гемато-спинномозговой барьер является более проницаемым, чем гемато-энцефалический барьер, в связи с относительно низкой экспрессией белков плотных контактов [50]. Отмечено также, что при патологии именно в вентральной области спинного мозга происходит нарушение гемато-спинномозгового барьера, наблюдается дегенерация эндотелия, снижение популяции перицитов и увеличение плотности сосудов [49, 51]. Однако в исследованиях нарушения барьера головного мозга показано, что изменение его проницаемости происходит лишь при введении токсичной дозы ЛПС [45, 46]. Таким образом, вопрос о состоянии гемато-спинномозгового барьера при остром системном воспалении нуждается в дальнейших исследованиях.

ВЫВОДЫ

В настоящем исследовании на модели ЛПС-индуцированного острого системного воспаления изучены ранние морфофункциональные изменения микроглиоцитов в шейном отделе спинного мозга крыс. Установлено, что на ранних этапах нейровоспаления (через 24 ч после введения ЛПС) происходит активация микроглиоцитов в вентральном белом и вентральном сером веществе спинного мозга. Отмечено увеличение плотности популяции микроглиоцитов в вентральном канатике спинного мозга. В этой области выявлены также скопления (агрегаты) реактивных микроглиоцитов. При этом микроглиоциты дорсальной части спинного мозга не проявляют морфологических признаков активации. Динамика развития и продолжительность нейровоспалительных реакций являются критическими аспектами в понимании механизмов и модуляции физиологических, биохимических и поведенческих последствий нейровоспаления в спинном мозге.

СОБЛЮДЕНИЕ ЭТИЧЕСКИХ СТАНДАРТОВ

Все процедуры, выполненные с участием животных, соответствовали стандартам, утвержденным «Правилами проведения работ с использованием экспериментальных животных» и с соблюдением Европейской конвенции о защите позвоночных животных, используемых для экспериментов или в иных научных целях (Страсбург, 1986). Исследование было одобрено этическим комитетом Института экспериментальной медицины (протокол № 2/22 от 06.04.2022 г.).

ИСТОЧНИКИ ФИНАНСИРОВАНИЯ

Работа выполнена в рамках государственного задания Федерального государственного бюджетного научного учреждения «Институт экспериментальной медицины».

КОНФЛИКТ ИНТЕРЕСОВ

Авторы декларируют отсутствие явных и потенциальных конфликтов интересов, связанных с публикацией данной статьи.

ВКЛАД АВТОРОВ

Е.А.К., Д.Э.К. – разработали эксперимент, провели анализ материала, участвовали в обработке данных, обсуждении результатов и написании текста статьи.

СПИСОК ЛИТЕРАТУРЫ

1. *Chen WW, Zhang X, Huang WJ* (2016) Role of neuroinflammation in neurodegenerative diseases (Review). *Mol Med Reports* 13(4): 3391–3396. <https://doi.org/10.3892/mmr.2016.4948>
2. *Stuckey SM, Ong LK, Collins-Praino LE, Turner RJ* (2021) Neuroinflammation as a Key Driver of Secondary Neurodegeneration Following Stroke? *Int J Mol Sci* 22(23): 13101. <https://doi.org/10.3390/ijms222313101>
3. *Hanna L, Poluyi E, Ikwuegbuanyi C, Morgan E, Imaguezegie G* (2022) Peripheral inflammation and neurodegeneration; a potential for therapeutic intervention in Alzheimer's disease (AD), Parkinson's disease (PD) and amyotrophic lateral sclerosis (ALS). *Egypt J Neurosurg* 37: 15. <https://doi.org/10.1186/s41984-022-00150-4>
4. *DiSabato DJ, Quan N, Godbout JP* (2016) Neuroinflammation: the devil is in the details. *J Neurochem* 139 (Suppl 2): 136–153. <https://doi.org/10.1111/jnc.13607>
5. *Ransohoff RM* (2016) How neuroinflammation contributes to neurodegeneration. *Science (New York)* 353(6301): 777–783. <https://doi.org/10.1126/science.aag2590>
6. *Bassani TB, Vital MA, Rauh LK* (2015) Neuroinflammation in the pathophysiology of Parkinson's disease and therapeutic evidence of anti-inflammatory drugs. *Arquivos de Neuro-psiquiatria* 73(7): 616–623. <https://doi.org/10.1590/0004-282X20150057>
7. *Wang J, Tan L, Wang HF, Tan CC, Meng XF, Wang C, Tang SW, Yu JT* (2015) Anti-inflammatory drugs and risk of Alzheimer's disease: an updated systematic review and meta-analysis. *J Alzheimer's Disease: JAD* 44(2): 385–396. <https://doi.org/10.3233/JAD-141506>
8. *McGeer PL, Rogers J, McGeer EG* (2016) Inflammation, Antiinflammatory Agents, and Alzheimer's Disease: The Last 22 Years. *J Alzheimer's Disease: JAD* 54(3): 853–857. <https://doi.org/10.3233/JAD-160488>
9. *Kadusevicius E* (2021) Novel Applications of NSAIDs: Insight and Future Perspectives in Cardiovascular, Neurodegenerative, Diabetes and Cancer Disease Therapy. *Int J Mol Sci* 22(12): 6637. <https://doi.org/10.3390/ijms22126637>
10. *Oliveira NSS, de Moraes AFB, Tavares APG, de Figueiredo BQ, de Matos BA, Amorim GS, Miranda LD, Oliveira RC* (2021) The use of Non-Steroidal Anti-Inflammatory Drugs (NSAIDs) as one of the pharmacological alternatives for patients with Alzheimer's Disease: a systematic literature review. *Res Society and Development* 10(16): e146101623609. <https://doi.org/10.33448/rsd-v10i16.23609>
11. *Catorce MN, Gevorkian G* (2016) LPS-induced Murine Neuroinflammation Model: Main Features and Suitability for Pre-clinical Assessment of Nutraceuticals. *Current Neuropharmacol* 14(2): 155–164. <https://doi.org/10.2174/1570159x14666151204122017>
12. *Batista CRA, Gomes GF, Candelario-Jalil E, Fiebich BL, de Oliveira ACP* (2019) Lipopolysaccharide-Induced Neuroinflammation as a Bridge to Understand Neurodegeneration. *Int J Mol Sci* 20(9): 2293. <https://doi.org/10.3390/ijms20092293>
13. *Tamura Y, Yamato M, Kataoka Y* (2022) Animal Models for Neuroinflammation and Potential Treatment Methods. *Front Neurol* 13: 890217. <https://doi.org/10.3389/fneur.2022.890217>
14. *Kolos EA, Korzhevskii DE* (2017) Activation of Microglia in the Anterior Horns of Rat Spinal Cord after Administration of Bacterial Lipopolysaccharide. *Bull Exp Biol Med* 163(4): 515–518. <https://doi.org/10.1007/s10517-017-3841-8>
15. *Wen W, Gong X, Cheung H, Yang Y, Cai M, Zheng J, Tong X, Zhang M* (2021) Dexmedetomidine Alleviates Microglia-Induced Spinal Inflammation and Hyperalgesia in Neonatal Rats by Systemic Lipopolysaccharide Exposure. *Front Cell Neurosci* 15:725267. <https://doi.org/10.3389/fncel.2021.725267>
16. *Hirotsu A, Miyao M, Tatsumi K, Tanaka T* (2022) Sepsis-associated neuroinflammation in the spinal cord. *PloS One* 17(6): e0269924. <https://doi.org/10.1371/journal.pone.0269924>
17. *Grigorev IP, Korzhevskii DE* (2018) Current technologies for fixation of biological material for immunohistochemical analysis (review). *Modern Technol Med* 10 (2): 156–165. <https://doi.org/10.17691/stm2018.10.2.19>

18. *Ohsawa K, Imai Y, Kanazawa H, Sasaki Y, Kohsaka S* (2000) Involvement of Iba1 in membrane ruffling and phagocytosis of macrophages/microglia. *J Cell Sci* 113 (Pt 17): 3073–3084. <https://doi.org/10.1242/jcs.113.17.3073>
19. *Kolos EA, Korzhhevskii DE* (2020) Spinal Cord Microglia in Health and Disease. *Acta Naturae* 12(1): 4–17. <https://doi.org/10.32607/actanaturae.10934>
20. *Fernandez-Arjona MDM, Grondona JM, Granados-Duran P, Fernandez-Llebrez P, Lopez-Avalos MD* (2017) Microglia Morphological Categorization in a Rat Model of Neuroinflammation by Hierarchical Cluster and Principal Components Analysis. *Front Cell Neurosci* 11: 235. <https://doi.org/10.3389/fncel.2017.00235>
21. *Nuvolone M, Paolucci M, Sorce S, Kana V, Moos R, Matozaki T, Aguzzi A* (2017) Prion pathogenesis is unaltered in the absence of SIRP α -mediated “don’t-eat-me” signaling. *PLoS One* 12(5): e0177876. <https://doi.org/10.1371/journal.pone.0177876>
22. *Kartalou G I, Salgueiro-Pereira AR, Endres T, Lesnikova A, Casarotto P, Pousinha P, Delanoe K, Edelmann E, Castrén E, Gottmann K, Marie H, Lessmann V* (2020) Anti-Inflammatory Treatment with FTY720 Starting after Onset of Symptoms Reverses Synaptic Deficits in an AD Mouse Model. *Int J Mol Sci* 21(23): 8957. <https://doi.org/10.3390/ijms21238957>
23. *Tyrtysynaia A, Bondar A, Konovalova S, Sultanov R, Manzhulo I* (2020) N-Docosahexanoyl ethanolamine Reduces Microglial Activation and Improves Hippocampal Plasticity in a Murine Model of Neuroinflammation. *Int J Mol Sci* 21(24): 9703. <https://doi.org/10.3390/ijms21249703>
24. *Kolos EA, Korzhhevskii DE* (2022) Age-related changes in microglia of the rat spinal cord. *J Evol Biochem Physiol* 58(4): 1142–1151. <https://doi.org/10.1134/S0022093022040172>
25. *Hoogland IC, Houbolt C, van Westerloo DJ, van Gool WA, van de Beek D* (2015) Systemic inflammation and microglial activation: systematic review of animal experiments. *J Neuroinflammation* 12:114. <https://doi.org/10.1186/s12974-015-0332-6>
26. *Kolos EA, Korzhhevskii DE* (2020) Immunohistological Detection of Active Satellite Cells in Rat Dorsal Root Ganglia after Parenteral Administration of Lipopolysaccharide and during Aging. *J Evol Biochem Physiol* 169(5): 665–668. <https://doi.org/10.1007/s10517-020-04950-2>
27. *Cao L, Fei L, Chang TT, DeLeo JA* (2007). Induction of interleukin-1 β by interleukin-4 in lipopolysaccharide-treated mixed glial cultures: microglial-dependent effects. *J Neurochem* 102(2): 408–419. <https://doi.org/10.1111/j.1471-4159.2007.04588.x>
28. *Orihuela R, McPherson CA, Harry GJ* (2016) Microglial M1/M2 polarization and metabolic states. *Br J Pharmacol* 173(4): 649–665. <https://doi.org/10.1111/bph.13139>
29. *Hanisch UK, Kettenmann H* (2007) Microglia: active sensor and versatile effector cells in the normal and pathologic brain. *Nature Neurosci* 10(11): 1387–1394. <https://doi.org/10.1038/nn1997>
30. *Kettenmann H, Hanisch UK, Noda M, Verkhratsky A* (2011) Physiology of microglia. *Physiol Rev* 91(2): 461–553. <https://doi.org/10.1152/physrev.00011.2010>
31. *Stratoulias V, Venero JL, Tremblay ME, Joseph B* (2019) Microglial subtypes: diversity within the microglial community. *The EMBO J* 38(17): e101997. <https://doi.org/10.15252/emj.2019101997>
32. *Yang X, Zhang JD, Duan L, Xiong HG, Jiang YP, Liang HC* (2018) Microglia activation mediated by toll-like receptor-4 impairs brain white matter tracts in rats. *J Biomed Res* 32(2): 136–144. <https://doi.org/10.7555/JBR.32.20170033>
33. *Lee J, Hamanaka G, Lo EH, Arai K* (2019) Heterogeneity of microglia and their differential roles in white matter pathology. *CNS Neurosci & Therap* 25(12): 1290–1298. <https://doi.org/10.1111/cns.13266>
34. *Marzan DE, Brügger-Verdon V, West BL, Liddelov S, Samanta J, Salzer JL* (2021) Activated microglia drive demyelination via CSF1R signaling. *Glia* 69(6): 1583–1604. <https://doi.org/10.1002/glia.23980>
35. *Xu L, Wang J, Ding Y, Wang L, Zhu YJ* (2022) Current Knowledge of Microglia in Traumatic Spinal Cord Injury. *Front Neurol* 12: 796704. <https://doi.org/10.3389/fneur.2021.796704>
36. *Sariol A, Mackin S, Allred MG, Ma C, Zhou Y, Zhang Q, Zou X, Abrahante JE, Meyerholz DK, Perlman S* (2020) Microglia depletion exacerbates demyelination and impairs remyelination in a neurotropic coronavirus infection. *Proc Natl Acad Sci U S A* 117(39): 24464–24474. <https://doi.org/10.1073/pnas.2007814117>

37. Bolton CF, Gilbert JJ, Hahn AF, Sibbald WJ (1984) Polyneuropathy in critically ill patients. *J Neurol Neurosurg Psychiatry* 47(11): 1223–1231.
<https://doi.org/10.1136/jnnp.47.11.1223>
38. Hund EF, Fogel W, Krieger D, DeGeorgia M, Hacke W (1996) Critical illness polyneuropathy: clinical findings and outcomes of a frequent cause of neuromuscular weaning failure. *Crit Care Med* 24(8): 1328–1333.
<https://doi.org/10.1097/00003246-199608000-00010>
39. Plaut T, Weiss L (2022) Electrodiagnostic Evaluation of Critical Illness Neuropathy. In: *Stat Pearls* [Internet]. Treasure Island (FL). Stat Pearls Publ. 2023.
40. Hund E (2001) Neurological complications of sepsis: critical illness polyneuropathy and myopathy. *J Neurol* 248(11): 929–934.
<https://doi.org/10.1007/s004150170043>
41. Nayci A, Atis S, Comelekoglu U, Ozge A, Ogenler O, Coskun B, Zorludemir S (2005) Sepsis induces early phrenic nerve neuropathy in rats. *Europ Respir J* 26(4): 686–692.
<https://doi.org/10.1183/09031936.05.0111004>
42. Axer H, Grimm A, Pausch C, Teschner U, Zinke J, Eisenach S, Beck S, Guntinas-Lichius O, Brunkhorst FM, Witte OW (2016) The impairment of small nerve fibers in severe sepsis and septic shock. *Crit Care (London, England)* 20: 64.
<https://doi.org/10.12669/pjms.38.1.4396>
43. Trzeciak A, Lerman YV, Kim TH, Kim MR, Mai N, Halterman MW, Kim M (2019) Long-Term Microgliosis Driven by Acute Systemic Inflammation. *J Immunol (Baltimore, Md: 1950)* 203(11): 2979–2989.
<https://doi.org/10.4049/jimmunol.1900317>
44. Thomson CA, McColl A, Graham GJ, Cavanagh J (2020) Sustained exposure to systemic endotoxin triggers chemokine induction in the brain followed by a rapid influx of leukocytes. *J Neuroinflammation* 17: 94.
<https://doi.org/10.1186/s12974-020-01759-8>
45. Nishioku T, Dohgu S, Takata F, Eto T, Ishikawa N, Kodama KB, Nakagawa S, Yamauchi A, & Kataoka Y (2009) Detachment of brain pericytes from the basal lamina is involved in disruption of the blood-brain barrier caused by lipopolysaccharide-induced sepsis in mice. *Cell Mol Neurobiol* 29(3): 309–316.
<https://doi.org/10.1007/s10571-008-9322-x>
46. Wu F, Chen X, Zhai L, Wang H, Sun M, Song C, Wang T, Qian Z (2020) CXCR2 antagonist attenuates neutrophil transmigration into brain in a murine model of LPS induced neuroinflammation. *Biochem Biophys Res Communicat* 529(3): 839–845.
<https://doi.org/10.1016/j.bbrc.2020.05.124>
47. He H, Geng T, Chen P, Wang M, Hu J, Kang L, Song W, Tang H (2016) NK cells promote neutrophil recruitment in the brain during sepsis-induced neuroinflammation. *Scient Rep* 6: 27711.
<https://doi.org/10.1038/srep27711>
48. Chopra N, Menounos S, Choi JP, Hansbro PM, Diwan AD, Das A. (2021) Blood-Spinal Cord Barrier: Its Role in Spinal Disorders and Emerging Therapeutic Strategies. *J Neuro Sci* 3: 1–27.
<https://doi.org/10.3390/neurosci3010001>
49. Yamadera M, Fujimura H, Inoue K, Toyooka K, Mori C, Hirano H, Sakoda S (2015) Microvascular disturbance with decreased pericyte coverage is prominent in the ventral horn of patients with amyotrophic lateral sclerosis. *Amyotroph Lateral Sclerosis & Frontotemporal Degenerat* 16(5–6): 393–401.
<https://doi.org/10.3109/21678421.2015.1011663>
50. Ge S, Pachter JS (2006) Isolation and culture of microvascular endothelial cells from murine spinal cord. *J Neuroimmunol* 177(1–2): 209–214.
<https://doi.org/10.1016/j.jneuroim.2006.05.012>
51. Winkler EA, Sengillo D, Sullivan JS, Henkel JS, Appel SH, Zlokovic BV (2013). Blood-spinal cord barrier breakdown and pericyte reductions in amyotrophic lateral sclerosis. *Acta Neuropathol* 125(1): 111–120.
<https://doi.org/10.1007/s00401-012-1039-8>

Reactive Changes of Rat Spinal Cord Microgliaocytes after Acute Systemic Inflammation

E. A. Kolos^a, * and D. E. Korzhevskii^a

^aInstitute of Experimental Medicine, St Petersburg, Russia

*e-mail: koloselena1984@yandex.ru

It is widely known that neuroinflammation is a key factor in the development of many neurological pathologies and neurodegenerative diseases. The dynamics of development and duration of neuroinflammatory responses are critical aspects in understanding the patterns of physiological, biochemical and behavioral consequences. The most common

object of study is neuroinflammation that develops after experimental systemic inflammation. The effect of acute systemic inflammation on brain microglia has been studied extensively, while spinal cord microglia have been studied less frequently. The purpose of this study was to assess the topographic and temporal features of morpho-functional changes in rat spinal cord microglial cells after experimental LPS-induced systemic inflammation. It has been established that in the early stages of neuroinflammation (24 hours after LPS administration), microglia are activated in the ventral white and ventral gray matter of the spinal cord. At the same time, microglia of the dorsal part of the spinal cord do not show morphological attributes of activation. An increase in the population density of microglia in the ventral funiculus of the spinal cord was noted. Accumulations (aggregates) of reactive microglia were also found in this area.

Keywords: neuroinflammation, microglia, lipopolysaccharide, spinal cord