

ОСОБЕННОСТИ ИЗМЕНЕНИЯ СКОРОСТНЫХ ПОКАЗАТЕЛЕЙ МОЗГОВОГО КРОВОТОКА КРЫС НА РАЗНЫХ ЭТАПАХ СТАРЕНИЯ

© 2023 г. О. П. Горшкова*

Институт физиологии им. И.П. Павлова РАН, Санкт-Петербург, Россия

**E-mail: o_gorshkova@inbox.ru*

Поступила в редакцию 26.12.2022 г.

После доработки 16.02.2023 г.

Принята к публикации 21.02.2023 г.

Изменение скорости мозгового кровотока может вносить значительный вклад в формирование возрастных цереброваскулярных заболеваний. В работе изучалось изменение скоростных показателей церебрального кровотока у крыс на разных этапах старения. Проводился сравнительный анализ состояния кровотока коры и подкорковых структур полушарий головного мозга по величине линейных скоростей, измеренных методом ультразвуковой доплерографии, и индексов кровотока у молодых крыс линии Sprague-Dawley в возрасте 4-х мес. и стареющих крыс в возрасте 18-ти и 23-х мес. Установлено, что старение сопровождается изменениями параметров мозгового кровотока в коре и подкорковых структурах головного мозга крыс, которые развиваются постепенно и отличаются на разных этапах старения. К 18 месяцам увеличивается перфузия в лобной и теменной области полушарий головного мозга за счет повышения пиковых и средней за сердечный цикл скоростей кровотока и снижения уровня сопротивления мозговых сосудов. Эти процессы предшествуют развитию последующих гипоперфузионных нарушений кровотока, наблюдаемых на более поздних этапах старения. Гипоперфузионные изменения у 23-месячных крыс наиболее выражены в лобной области полушарий головного мозга и характеризуются снижением пиковых скоростей и увеличением показателей индексов кровотока.

Ключевые слова: скорость мозгового кровотока, ультразвуковая доплерография, старение

DOI: 10.31857/S0869813923040052, **EDN:** VJAVLQ

ВВЕДЕНИЕ

Поддержание адекватной перфузии ткани головного мозга имеет большое значение для его нормального функционирования [1–3]. Старение сопровождается изменениями в строении и функциональной активности мозговых сосудов, что может нарушать мозговую гемодинамику и способствовать изменению метаболизма мозга, развитию нейродегенеративных процессов, ишемии и цереброваскулярных заболеваний [4–8]. Среди количественных показателей мозговой гемодинамики, которые коррелируют с метаболизмом мозга в состоянии покоя, выделяют давление крови, сопротивление сосудов и скорость кровотока [9]. Данные, полученные на людях и экспериментальных животных, в подавляющем большинстве свидетельствуют о возрастном уменьшении скорости мозгового кровотока [7, 10–12]. Однако также имеются сведения об отсутствии изменений скоростных показателей кровотока в мозговых артериях при старении [11, 13] или их увеличении [14]. Различия

в получаемых результатах могут быть связаны как с методологическими особенностями измерения скорости кровотока и видовыми или регионарными отличиями [13], так и с существованием различий в изменении мозгового кровотока на разных этапах старения [15]. Целью данной работы было исследование скоростных показателей церебрального кровотока методом ультразвуковой доплерографии у молодых крыс и крыс на разных этапах старения. В задачи исследования входило проведение сравнительного анализа состояния кровотока коры и подкорковых структур полушарий головного мозга по величине линейных скоростей и индексов кровотока у молодых крыс линии Sprague-Dawley в возрасте 4-х месяцев и стареющих крыс в возрасте 18-ти и 23-х месяцев.

МЕТОДЫ ИССЛЕДОВАНИЯ

Эксперименты проведены на самцах крыс Sprague-Dawley в возрасте 4-х ($n = 19$, массой 358 ± 11 г), 18-ти ($n = 11$, массой 450 ± 65 г) и 23-х месяцев ($n = 9$, массой 525 ± 33 г). Использовались крысы из ЦКП “Биоколлекция ИФ РАН для исследования интегративных механизмов деятельности нервной и висцеральных систем” (Санкт-Петербург). До проведения эксперимента животные содержались в стандартных условиях вивария при свободном доступе к воде и пище по 6 особей в клетках Т4 на стандартной лабораторной диете в условиях искусственного освещения (цикл: 12 ч свет/12 ч темнота).

Крысы наркотизировались зоветилом (внутрибрюшинно, 20 мг/кг, Virbas, Франция). Среднее артериальное давление (АД), измеренное с помощью прибора для неинвазивного измерения АД (“Систола”, Netrobotics, Россия) в хвостовой артерии, у наркотизированных крыс в возрасте 4-х мес. составляло 128 ± 4 мм рт. ст., 18-ти мес. — 133 ± 4 мм рт. ст., 23 мес. — 134 ± 2 мм рт. ст.

Измерение скорости мозгового кровотока проводилось методом ультразвуковой доплерографии [16] через высверленное в теменной области черепа отверстие ($S \approx 1$ см²). Использовался ультразвуковой компьютеризированный доплерограф ММ-Д-К (Minimax Doppler v.1.7, УЗДП-009-02, Россия) с рабочей частотой датчика 25 МГц. Датчик устанавливался на область измерения через проводящий гель без сдавливания поверхности измерения. Глубина прохождения ультразвукового сигнала для датчика данной частоты составляет примерно 3–4 мм, что обеспечивало исследование кровотока в коре и подкорковых структурах полушарий головного мозга крыс. Оценка состояния кровотока проводилась по данным спектрального анализа доплеровского сигнала преимущественно с артериальных участков сосудистой сети обоих полушарий головного мозга [16]. С помощью программного обеспечения доплерографа автоматически рассчитывались величины линейных скоростей кровотока (пиковой (V_{ps}) и средней систолической (V_s), конечной (V_d) и средней диастолической (V_{pd}) и средней за сердечный цикл (V_m)). Также программа доплерографа рассчитывала индексы кровотока: индекс пульсации (Гослинга), отражающий упруго-эластические свойства артерий (PI) и индекс периферического сопротивления (Пурсело), отражающий состояние сопротивления кровотоку дистальнее места измерения (RI). Межполушарной асимметрии скоростей и индексов кровотока обнаружено не было.

Статистический анализ данных проводился с использованием пакета статистических программ Microsoft Excel 2019 и программы InStat 3.02 (“GraphPad Software Inc.”, США). Проверка экспериментальных данных на нормальное распределение проводилась с использованием критерия Колмогорова–Смирнова. Во всех случаях исследование на нормальность распределения показало его отсутствие хотя бы для одной из сравниваемых выборок, поэтому статистический анализ полученных данных проводился с использованием непараметрических методов. Сравнение сред-

Таблица 1. Параметры мозгового кровотока у крыс разного возраста

Линейная скорость кровотока, см/с	Крысы в возрасте 4-х месяцев ($n = 19$)	Крысы в возрасте 18-ти месяцев ($n = 11$)	Крысы в возрасте 23-х месяцев ($n = 9$)
Пиковая систолическая, V_{ps}	37.58 [24.6; 46.93]	45.03 [35.82; 62.16]**	34.51 [16.71; 42.44]**
Средняя систолическая, V_s	0.51 [0.35; 0.71]	0.42 [0.29; 0.51]*	0.50 [0.33; 0.68]
Средняя за сердечный цикл, V_m	10.79 [5.69; 19.03]	20.77 [9.71; 30.27]*	9.86 [5.62; 20.12]
Конечная диастолическая, V_d	2.06 [0.71; 4.07]	3.48 [0.35; 7.63]*	2.44 [0.79; 3.42]
Средняя диастолическая, V_{pd}	0.08 [– 0.03; 0.18]	0.06 [– 0.02; 0.18]	0.07 [– 0.08; 0.14]

* $p < 0.05$, ** $p < 0.01$ различия достоверны на двустороннем уровне значимости.

них данных независимых выборок при сравнении 2 групп проводилось с использованием U -критерия Манна–Уитни. Данные в таблице и на графиках представлены как медиана [25-й перцентиль; 75-й перцентиль]. Статистически значимыми считали различия при $p < 0.05$.

РЕЗУЛЬТАТЫ ИССЛЕДОВАНИЯ

Значения скоростных показателей кровотока у крыс в возрасте 4-х мес. представлены в табл. 1. У 18-месячных крыс по сравнению с 4-месячными животными было отмечено увеличение пиковых скоростей кровотока: систолической (в среднем на 33.8%, $p = 0.01$, $U = 700$, критерий Манна–Уитни) и конечной диастолической (в среднем в 2 раза, $p = 0.02$, $U = 532$, критерий Манна–Уитни, табл.1). Средняя за сердечный цикл скорость кровотока также была увеличена (в среднем на 70.7%, $p = 0.02$, $U = 707$, критерий Манна–Уитни, табл. 1). Показатели средней систолической скорости кровотока снижались до 0.42 [0.29; 0.51] см/с по сравнению с 0.51 [0.35; 0.71] см/с у 4-месячных крыс (табл. 1).

Сравнительный анализ скоростей кровотока в различных участках полушарий головного мозга у молодых и 18-месячных крыс показал существование различий в лобной и теменной области полушарий. В лобной области увеличивалась пиковая систолическая (до 60.56 [35.19; 71.01] см/с по сравнению с 41.26 [28.56; 51.21] см/с у 4-месячных крыс), средняя за сердечный цикл (в среднем в 2 раза, $p = 0.02$, $U = 123.5$, критерий Манна–Уитни) и конечная диастолическая (до 4.53 [3.23; 8.26] см/с по сравнению с 2.69 [1.18; 5.67] см/с у крыс в возрасте 4-х мес.) скорости кровотока (рис. 1). Показатели средней систолической скорости кровотока снижались (0.54 [0.38; 0.98] см/с у крыс в возрасте 4-х мес.; 0.42 [0.33; 0.61] см/с у крыс в возрасте 18-ти месяцев).

В теменной области полушарий у животных в возрасте 18-ти месяцев по сравнению с более молодыми крысами увеличивались показатели пиковой систолической (до 60.88 [43.11; 67.94] см/с по сравнению с 35.59 [23.86; 55.97] см/с у 4-месячных крыс) и средней за сердечный цикл (в среднем на 27.46%, $p = 0.01$, $U = 108$, критерий Манна–Уитни) скоростей кровотока (рис. 1).

Показатели индекса RI к 18 мес. не изменялись (рис. 2). В то же время в лобной и теменной областях полушарий у 18-месячных крыс было отмечено снижение показателя индекса RI в среднем на 30% (рис. 3).

У 23-месячных крыс по сравнению с крысами в возрасте 4-х мес. отмечалось общее снижение пиковой систолической скорости кровотока (табл. 1). Изменение этого показателя было отмечено только в теменной и затылочной областях полушарий головного мозга. В теменной области V_{ps} снижалась в среднем на 35% ($p = 0.012$, $U = 110$, критерий Манна–Уитни), а в затылочной – в среднем на 20.11% ($p = 0.02$, $U = 192$, критерий Манна–Уитни) (рис. 1). В затылочной области также изменя-

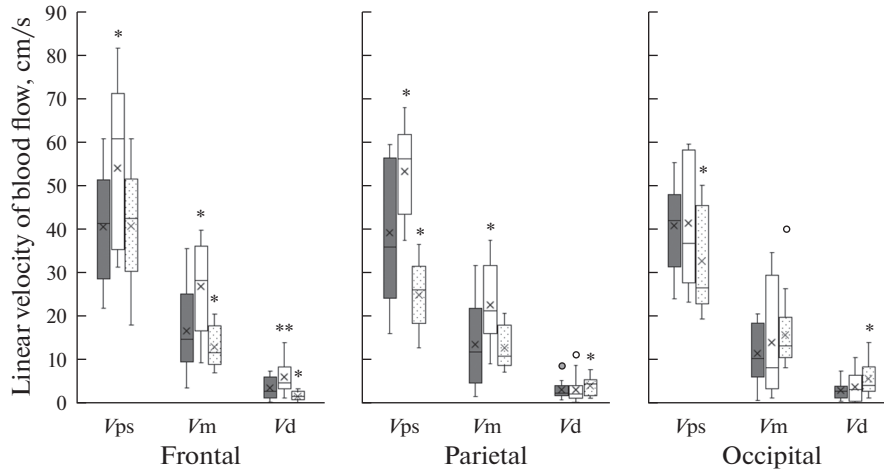


Рис. 1. Показатели линейных скоростей кровотока в различных участках полушарий головного мозга: лобном (frontal), теменном (parietal) и затылочном (occipital). Темная заливка – крысы в возрасте 4-х мес., белая заливка – крысы в возрасте 18-ти месяцев, точечная штриховка – крысы в возрасте 23-х мес. Верхняя и нижняя граница каждого прямоугольника – первый и третий квартили (25-й и 75-й процентиля) соответственно, поперечная линия внутри – медиана (50-й процентиль), крестик внутри – среднее арифметическое, концы отрезков 10-й и 90-й процентиля, точки – выбросы. Различия значимы по сравнению с соответствующими значениями у крыс в возрасте 4-х месяцев (* $p < 0.05$, ** $p < 0.01$, U -критерий Манна–Уитни).

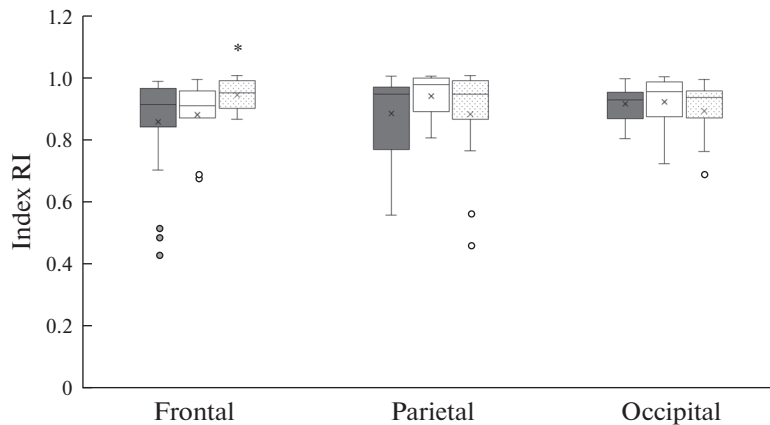


Рис. 2. Показатели индекса резистентности в различных участках полушарий головного мозга: лобном (frontal), теменном (parietal) и затылочном (occipital). Темная заливка – крысы в возрасте 4-х мес., белая заливка – крысы в возрасте 18-ти мес., точечная штриховка – крысы в возрасте 23-х мес. Различия значимы по сравнению с соответствующими значениями у крыс в возрасте 4-х месяцев (* $p < 0.05$, критерий Манна–Уитни). Остальные обозначения как на рис. 1.

лись показатели конечной диастолической скорости кровотока (увеличение до 4.01 [2.72; 8.27] см/с по сравнению с 2.78 [1.24; 3.86] см/с у крыс в возрасте 4-х месяцев, рис. 1).

В лобной области было выявлено снижение средней за сердечный цикл (до 11.55 [8.86; 17.63] см/с по сравнению с 14.67 [9.46; 24.96] см/с у крыс в возрасте 4-х мес.) и

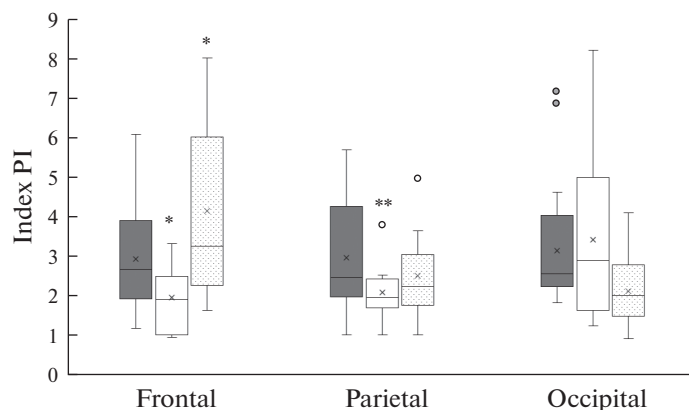


Рис. 3. Показатели пульсационного индекса в различных участках полушарий головного мозга: лобном (frontal), теменном (parietal) и затылочном (occipital). Темная заливка – крысы в возрасте 4-х мес., белая заливка – крысы в возрасте 18-ти мес., точечная штриховка – крысы в возрасте 23-х мес. Различия значимы по сравнению с соответствующими значениями у крыс в возрасте 4-х мес. (* $p < 0.05$, ** $p < 0.01$, U -критерий Манна–Уитни). Остальные обозначения как на рис. 1.

конечной диастолической скорости кровотока (в среднем в 2 раза, $p = 0.04$, $U = 88$, критерий Манна–Уитни) (рис. 1). Показатели индексов кровотока в этом участке полушарий головного мозга также увеличивались: RI увеличивался до 0.94 [0.89; 0.98] отн. ед. по сравнению с 0.91 [0.83; 0.95] отн. ед. у крыс в возрасте 4-х мес. (рис. 2); PI – в среднем на 21.32%, $p = 0.04$, $U = 168$, критерий Манна–Уитни (рис. 3).

ОБСУЖДЕНИЕ РЕЗУЛЬТАТОВ

Исследование показало, что скоростные параметры кровотока в коре и подкорковых структурах головного мозга крыс при старении меняются. У 18-месячных крыс по сравнению с более молодыми животными увеличиваются пиковые и средняя за сердечный цикл скорости кровотока. Изменения церебрального кровотока при старении связывают с возрастными нарушениями метаболизма и атрофией головного мозга [13]. Области мозга, в которых наблюдается наиболее высокий метаболизм глюкозы и кислорода являются лобная, височная и теменная. И именно эти области наиболее уязвимы к дегенеративным изменениям при старении [17–19]. В нашем исследовании у крыс в возрасте 18-ти мес. изменения наблюдались в лобной и теменной области, в то время как в затылочном регионе достоверных изменений кровотока обнаружено не было. Как в лобной, так и в теменной области полушарий у 18-месячных крыс по сравнению с более молодыми животными отмечалось увеличение пиковой систолической и средней за сердечный цикл скоростей кровотока. В лобной области также повышалась конечная диастолическая скорость. Такие изменения свидетельствуют о гиперперфузии этих участков полушарий головного мозга и развитии стенозирующих процессов, вероятно, связанных со снижением тонуса и сужением церебрального микроциркулярного русла [5, 8, 20].

Изменение показателей средних скоростей кровотока были отмечены только в лобной области. В этом участке у крыс в возрасте 18-ти мес. снижалась средняя систолическая скорость кровотока. В то же время и в лобной, и в теменной областях полушарий головного мозга у 18-месячных крыс было обнаружено снижение пока-

зателя индекса пульсации в среднем на 20% (рис. 3). Наряду с увеличением конечной диастолической скорости кровотока снижение индекса пульсации и средней систолической скорости могут косвенно свидетельствовать о снижении сосудистого сопротивления [21] и активации коллатеральных путей кровотока [22], вероятно, связанных с увеличением числа капилляров [17], диаметра и извитости дистальных участков мелких артерий на данном этапе старения [17, 23]. Активация коллатерального кровотока, возможно, является компенсаторным путем восстановления нормальной перфузии коры головного мозга в условиях развития стенозирующих процессов.

У крыс в возрасте 23-х мес. показатели пиковых скоростей кровотока по сравнению со значениями у 4-месячных животных были снижены. В лобной области отмечалось снижение конечной диастолической скорости кровотока, а в теменной и затылочной – пиковой систолической. В лобной области также снижалась средняя систолическая скорость кровотока. Такие изменения скоростных показателей могут свидетельствовать о развитии гипоперфузионных процессов во всех участках полушарий головного мозга. Снижение пиковых скоростей кровотока в лобной области полушарий у 23-месячных крыс в наших экспериментах сопровождалось увеличением показателей индекса резистентности и индекса пульсации (в среднем на 20%). Сочетание низкой скорости с высокими показателями индексов кровотока может указывать на снижение объема кровотока в этом участке мозга, связанное с диффузным стенозом артериол и мелких артерий [24, 25].

Следовательно, гиперперфузия лобных и теменных областей полушарий головного мозга, наблюдаемая у 18-месячных крыс, предшествует развитию последующих гипоперфузионных нарушений кровотока на более поздних этапах старения. К 23 мес. гипоперфузионные изменения охватывают уже все исследованные нами участки полушарий головного мозга крыс. Для сохранения нормальной функции мозга большое значение имеет поддержание адекватной церебральной перфузии через плотную микроваскулярную сеть [2, 3]. В настоящее время появляются доказательства того, что старение вызывает многогранные функциональные нарушения в микроциркуляции головного мозга. На ранних этапах старения для поддержания адекватной оксигенации мозга необходимо увеличение мозгового кровотока [26], что обеспечивается увеличением плотности капиллярного русла и извилистости коллатеральных путей мозгового кровотока [23]. Но длительная гиперперфузия и дальнейшее старение могут приводить к повреждению сосудов микроциркулярного русла [27, 28] и общему уменьшению числа капилляров в коре головного мозга [23]. При длительном старении развивается эндотелиальная дисфункция, способствующая снижению NO-опосредованного ингибирования пролиферации, окислительного стресса и воспаления, что, в свою очередь, также приводит к апоптозу, уменьшению длины, диаметра и количества коллатеральных сосудов [2, 23, 29]. Кроме того, старение сопровождается нарушениями в системе эндотелина, приводящими к повышению миогенного тонуса и сужению просвета сосудов в микроциркуляторном участке мозгового сосудистого русла [30]. Все эти изменения могут являться причиной развития гипоперфузии и значительно увеличивать величину сосудистого сопротивления [2, 23].

Таким образом, установлено, что старение сопровождается изменением параметров мозгового кровотока в коре и подкорковых структурах головного мозга крыс. Изменения развиваются постепенно и отличаются на разных этапах старения. Первоначальное увеличение перфузии в лобной и теменной области полушарий головного мозга за счет повышения пиковых и средней за сердечный цикл скоростей кровотока и снижение уровня сопротивления мозговых сосудов, к 23 мес. сменяются гипоперфузионными процессами, наиболее выраженными в лобной области полушарий головного мозга.

СОБЛЮДЕНИЕ ЭТИЧЕСКИХ СТАНДАРТОВ

Все процедуры, выполненные на животных, соответствовали этическим стандартам, утвержденным правовыми актами РФ, принципам Базельской декларации и рекомендациям Комиссии по контролю над содержанием и использованием лабораторных животных при Институте физиологии им. И.П. Павлова РАН (протокол № 12/26 от 26.12.2022 г.).

ИСТОЧНИКИ ФИНАНСИРОВАНИЯ

Источник финансирования – госбюджет. Работа выполнена при поддержке Госпрограммы 47 ГП “Научно-технологическое развитие Российской Федерации” (2019–2030), тема 0134-2019-0001.

КОНФЛИКТ ИНТЕРЕСОВ

Автор декларирует отсутствие явных и потенциальных конфликтов интересов, связанных с публикацией данной статьи.

ВКЛАД АВТОРОВ

Планирование эксперимента, сбор и обработка данных, написание и редактирование статьи выполнены автором лично.

СПИСОК ЛИТЕРАТУРЫ

1. *Iadecola C* (2013) The pathobiology of vascular dementia. *Neuron* 80(4): 844–866. <https://doi.org/10.1016/j.neuron.2013.10.008>
2. *De Silva TM, Faraci FM* (2016) Microvascular dysfunction and cognitive impairment. *Cell Mol Neurobiol* 36: 241–258. <https://doi.org/10.1007/s10571-015-0308-1>
3. *Wang N, Allali G, Kesavadas C, Noone ML, Pradeep VG, Blumen HM, Verghese J* (2015) Cerebral small vessel disease and motoric cognitive risk syndrome: results from the Kerala-Einstein Study. *J Alzheimers Dis* 50: 699–707. <https://doi.org/10.3233/JAD-150523>
4. *Fulop GA, Tarantini S, Yabluchanskiy A, Molnar A, Prodan CI, Kiss T, Csipo T, Lipecz A, Balasubramanian P, Farkas E, Toth P, Sorond F, Csiszar A, Ungvari Z* (2019) Role of age-related alterations of the cerebral venous circulation in the pathogenesis of vascular cognitive impairment. *Am J Physiol Heart Circ Physiol* 316(5): H1124–H1140. <https://doi.org/10.1152/ajpheart.00776.2018>
5. *Diaz-Otero JM, Garver H, Fink GD, Jackson WF, Dorrance AM* (2016) Aging is associated with changes to the biomechanical properties of the posterior cerebral artery and parenchymal arterioles. *Am J Physiol Heart Circ Physiol* 310(3): H365–H375. <https://doi.org/10.1152/ajpheart.00562.2015>
6. *Kalaria RN* (2012) Cerebrovascular disease and mechanisms of cognitive impairment: evidence from clinicopathological studies in humans. *Stroke* 43(9): 2526–2534. <https://doi.org/10.1161/STROKEAHA.112.655803>
7. *Staffaroni AM, Cobigo Y, Elahi FM, Casaletto KB, Walters SM, Wolf A, Lindbergh CA, Rosen HJ, Kramer JH* (2019) A longitudinal characterization of perfusion in the aging brain and associations with cognition and neural structure. *Hum Brain Mapp* 40(12): 3522–3533. <https://doi.org/10.1002/hbm.24613>
8. *Toth P, Tarantini S, Csiszar A, Ungvari Z* (2017) Functional vascular contributions to cognitive impairment and dementia: mechanisms and consequences of cerebral autoregulatory dysfunction, endothelial impairment, and neurovascular uncoupling in aging. *Am J Physiol Heart Circ Physiol* 312(1): H1–H20. <https://doi.org/10.1152/ajpheart.00581.2016>
9. *Hshieh TT, Dai W, Cavallari M, Guttman CR, Meier DS, Schmitt EM, Dickerson BC, Press DZ, Marcantonio ER, Jones RN, Gou YR, Trivison TG, Fong TG, Ngo L, Inouye SK, Alsop DC, SAGES Study Group* (2017) Cerebral blood flow MRI in the nondemented elderly is not predictive of post-operative delirium but is correlated with cognitive performance. *J Cereb Blood Flow Metab* 37(4): 1386–1397. <https://doi.org/10.1177/0271678X16656014>

10. Aanerud J, Borghammer P, Chakravarty MM, Vang K, Rodell AB, Jónsdóttir KY, Møller A, Ashkanian M, Vajfæe MS, Iversen P, Johannsen P, Gjedde A (2012) Brain energy metabolism and blood flow differences in healthy aging. *J Cereb Blood Flow Metab* 32(7): 1177–1187. <https://doi.org/10.1038/jcbfm.2012.18>
11. Nemati M, Babil AS, Taheri N (2009) Comparison of normal values of Duplex indices of vertebral arteries in young and elderly adults. *Cardiovasc Ultrasound* 7: 2. <https://doi.org/10.1186/1476-7120-7-2>
12. Zhang N, Gordon ML, Goldberg TE (2017) Cerebral blood flow measured by arterial spin labeling MRI at resting state in normal aging and Alzheimer's disease. *Neurosci Biobehav Rev* 72: 168–175. <https://doi.org/10.1016/j.neubiorev.2016.11.023>
13. Claassen JAHR, Thijssen DHJ, Panerai RB, Faraci FM (2021) Regulation of cerebral blood flow in humans: physiology and clinical implications of autoregulation. *Physiol Rev* 101(4): 1487–1559. <https://doi.org/10.1152/physrev.00022.2020>
14. Филатова ОВ, Сидоренко АА (2015) Возрастные и половые особенности гемодинамических характеристик артерий головного мозга. *Acta Biol Sibirica* 3–4. [Filatova OV, Sidorenko AA (2015) Age and sex characteristics of hemodynamic characteristics of cerebral arteries. *Acta Biol Sibirica* 3–4. (In Russ)].
15. Alwatban MR, Aaron SE, Kaufman CS, Barnes JN, Brassard P, Ward JL, Miller KB, Howery AJ, Labrecque L, Billinger SA (2021) Effects of age and sex on middle cerebral artery blood velocity and flow pulsatility index across the adult lifespan. *J Appl Physiol* 130(6): 1675–1683. <https://doi.org/10.1152/jappphysiol.00926.2020>
16. Gorshkova OP (2022) Age-related changes in the indices of cerebral blood flow velocity in rats. *J Evol Biochem Phys* 58(3): 894–900. <https://doi.org/10.1134/S0022093022030231>
17. Chen JJ, Rosas HD, Salat DH (2013) The relationship between cortical blood flow and sub-cortical white-matter health across the adult age span. *PLoS One* 8(2): e56733. <https://doi.org/10.1371/journal.pone.0056733>
18. Mander BA, Rao V, Lu B, Saletin JM, Lindquist JR, Ancoli-Israel S, Jagust W, Walker MP (2014) Prefrontal atrophy, disrupted NREM slow waves and impaired hippocampal-dependent memory in aging. *Nat Neurosci* 16: 357–364. <https://doi.org/10.1038/nn.3324>
19. Oh H, Madison C, Villeneuve S, Markley C, Jagust WJ (2014) Association of gray matter atrophy with age, β -amyloid, and cognition in aging. *Cereb Cortex* 24: 1609–1618. <https://doi.org/10.1093/cercor/bht017>
20. Heyer EJ, Mergeche JL, Connolly ES Jr (2014) Middle cerebral artery pulsatility index and cognitive improvement after carotid endarterectomy for symptomatic stenosis. *J Neurosurg* 120(1): 126–131. <https://doi.org/10.3171/2013.8.JNS13931>
21. Albina G, Fernandez Cisneros L, Laiño R, Nobo UL, Ortega D, Schwarz E, Barja L, Lagos R, Gíngjer A, Ameriso SF (2004) Transcranial Doppler monitoring during head upright tilt table testing in patient with suspected neurocardiogenic syncope. *Europace* 6(1): 63–69. <https://doi.org/10.1016/j.eupc.2003.09.009>
22. Guan J, Zhang S, Zhou Q, Li C, Lu Z (2013) Usefulness of transcranial Doppler ultrasound in evaluating cervical-cranial collateral circulations. *Interv Neurol* 2(1): 8–18. <https://doi.org/10.1159/000354732>
23. Faber JE, Zhang H, Lassance-Soares RM, Prabhakar P, Najafi AH, Burnett MS, Epstein SE (2011) Aging causes collateral rarefaction and increased severity of ischemic injury in multiple tissues. *Arterioscler Thromb Vasc Biol* 31(8): 1748–1756. <https://doi.org/10.1161/ATVBAHA.111.227314>
24. Sharma VK, Tsivgoulis G, Lao AY, Malkoff MD, Alexandrov AV (2007) Noninvasive detection of diffuse intracranial disease. *Stroke* 38(12): 3175–3181. <https://doi.org/10.1161/STROKEAHA.107.490755>
25. Vagli C, Fisticaro F, Vinciguerra L, Puglisi V, Rodolico MS, Giordano A, Ferri R, Lanza G, Bella R (2020) Cerebral Hemodynamic Changes to Transcranial Doppler in Asymptomatic Patients with Fabry's Disease. *Brain Sci* 10(8): 546. <https://doi.org/10.3390/brainsci10080546>
26. Wierenga CE, Hays CC, Zlatar ZZ (2014) Cerebral blood flow measured by arterial spin labeling MRI as a preclinical marker of Alzheimer's disease. *J Alzheimers Dis* 42: S411–S419. <https://doi.org/10.3233/JAD-141467>
27. Ghaffari M, Alaraj A, Du X, Zhou XJ, Charbel FT, Linninger AA (2018) Quantification of near-wall hemodynamic risk factors in large-scale cerebral arterial trees. *Int J Numer Method Biomed Eng* 34(7): e2987. <https://doi.org/10.1002/cnm.2987>

28. *O'Rourke MF, Safar ME* (2005) Relationship between aortic stiffening and microvascular disease in brain and kidney: cause and logic of therapy. *Hypertension* 46: 200–204. <https://doi.org/10.1161/01.HYP.0000168052.00426.65>
29. *Moore SM, Zhang H, Maeda N, Doerschuk CM, Faber JE* (2015) Cardiovascular risk factors cause premature rarefaction of the collateral circulation and greater ischemic tissue injury. *Angiogenesis* 18(3): 265–281. <https://doi.org/10.1007/s10456-015-9465-6>
30. *Young AP, Zhu J, Bagher AM, Denovan-Wright EM, Howlett SE, Kelly MEM* (2021) Endothelin B receptor dysfunction mediates elevated myogenic tone in cerebral arteries from aged male Fischer 344 rats. *Geroscience* 43(3): 1447–1463. <https://doi.org/10.1007/s11357-020-00309-7>

Features of Changes in the Velocity Indicators of Cerebral Blood Flow in Rats at Different Stages of Aging

O. P. Gorshkova*

Pavlov Institute of Physiology of the Russian Academy of Sciences, St. Petersburg, Russia

**e-mail: o_gorshkova@inbox.ru*

Changes in the velocity of cerebral blood flow can make a significant contribution to the formation of age-related cerebrovascular diseases. The age-related changes in the velocity indicators of cerebral blood flow in rats at different stages of aging were studied. Using Doppler ultrasound the state of blood flow in the cortex and subcortical structures of the cerebral hemispheres was analyzed by the value of linear velocities and blood flow indexes in young Sprague-Dawley 4-month-old and aging 18 and 23-month-old rats. It has been established that aging is accompanied by changes in the parameters of cerebral blood flow in the cortex and subcortical structures of the rat brain. Changes develop gradually and differ at different stages of aging. By 18 months, perfusion in the frontal and parietal regions hemispheres of the brain increases due to an increase in peak and mean velocity per cardiac cycle and a decrease in the level of resistance of cerebral vessels. These processes precede the development of subsequent hypoperfusion disorders of blood flow observed at later stages of aging. Hypoperfusion changes in 23-month-old rats are most pronounced in the frontal region of the cerebral hemispheres and are characterized by a decrease in peak velocities and an increase in blood flow indexes.

Keywords: cerebral blood flow velocity, Doppler ultrasound, aging