

ПОКАЗАТЕЛИ КОЛИЧЕСТВЕННОЙ ЭЛЕКТРОЭНЦЕФАЛОГРАФИИ
У ДЕТЕЙ С ОСТРЫМ ГНОЙНЫМ МЕНИНГИТОМ

© 2021 г. В. Б. Войтенков^{1, 2, *}, А. А. Вильниц^{1, 3}, Н. В. Скрипченко^{1, 3},
Е. В. Екушева^{2, 5}, Н. А. Савельева⁴, А. В. Климкин¹, Н. В. Марченко¹, М. А. Бедова¹

¹Детский научно-клинический центр инфекционных болезней, Санкт-Петербург, Россия

²Академия постдипломного образования, Москва, Россия

³Санкт-Петербургский государственный педиатрический медицинский университет,
Санкт-Петербург, Россия

⁴Пермский государственный медицинский университет им. акад. Е.А. Вагнера,
Пермь, Россия

⁵Федеральное государственное автономное образовательное учреждение высшего
профессионального образования Белгородский государственный национальный
исследовательский университет, Белгород, Россия

*E-mail: vlad203@inbox.ru

Поступила в редакцию 01.12.2020 г.

После доработки 12.01.2021 г.

Принята к публикации 12.01.2021 г.

Целью работы стала оценка состояния биоэлектрической активности головного мозга у детей в остром периоде бактериального гнойного менингита с количественным математическим анализом полученных изменений. Обследован 31 ребенок на 1-й–6-й день от начала заболевания: 16 детей (8.9 ± 2.4 лет), госпитализированных в Детский научно-клинический центр инфекционных болезней с лабораторно подтвержденным диагнозом гнойного менингита (*Neisseria meningitidis* ($n = 11$), *Streptococcus pneumoniae* ($n = 2$), неуточненная этиология ($n = 3$)), 15 здоровых детей. Всем детям регистрировалась электроэнцефалограмма (ЭЭГ) в состоянии спокойного бодрствования на 16-канальном электроэнцефалографе “Нейрон-Спектр 4/ВП”. Клиническая оценка ЭЭГ включала анализ фоновой ритмики, зональных различий, выявление патологических типов активности. Количественная оценка состояла из параметров средней мощности (мкВ^2) и амплитуды (мкВ) альфа-, тета- и дельта-ритмов, а также соотношения средней мощности спектров – альфа/тета, альфа/дельта. При визуальном анализе ЭЭГ в 100% случаев у детей в остром периоде гнойного менингита регистрировалось диффузное замедление с регистрацией дельта- и тета-волн. Очаговые изменения в виде острых волн регистрировались в 18.8% случаев (3 пациента). Периодической активности ни в одном случае зарегистрировано не было. У пациентов с менингитом выявлено достоверное снижение соотношения спектров альфа/дельта ($p = 0.001$) и альфа/тета ($p = 0.048$). По данным ROC-анализа значение альфа/тета менее 0.18 и альфа/дельта менее 0.02 (чувствительность 100% и специфичность 80%, AUROC 0.9) может свидетельствовать о вероятном развитии отека головного мозга. Таким образом, у пациентов детского возраста с острым гнойным менингитом регистрируется достоверное нарушение нормального соотношения мощности альфа/тета и альфа/дельта ритмов на ЭЭГ, что, предположительно, обусловлено угнетением функциональной активности таламуса и таламо-кортикальных путей, а также ретикулярной формации головного мозга.

Ключевые слова: дети, электроэнцефалография, менингит

DOI: 10.31857/S0869813921030092

Электроэнцефалография (ЭЭГ) является одной из основных методик оценки функционального состояния головного мозга, которую применяют при невозможности клинической оценки, в частности у пациентов с энцефалопатией, комами различного генеза [1]. Показаниями к ЭЭГ является диагностика пароксизмальных состояний, прогнозирование исхода патологического состояния, оценка биоэлектрической активности при наличии подозрения на смерть мозга и т.д. [2]. До 90% нативной ЭЭГ в условиях спокойного бодрствования у здоровых лиц занимает активность частотой до 10 Гц, высотой 40–80 мкВ, именуемая альфа-ритмом, либо альфа-активностью [3]. Наиболее общепринятой в настоящее время является теория таламического генеза альфа-ритма с релейными ядрами таламуса в качестве основных его генераторов [4]. Существует предположение, что альфа-и тета-ритм формируют так называемый альфа-тета континуум, поскольку частота разрядной активности таламических нейронов меняется в диапазоне от 2 до 13 Гц; центром генерации тета-ритма считается гиппокамп [4]. При различных заболеваниях повышается представленность тета-ритма в ЭЭГ, что может объясняться, в особенности при очаговом поражении головного мозга, нарушением межцентрального взаимодействия и нормального соотношения активности нейромедиаторов и сигнальных молекул [3].

При поражении оболочек головного мозга воспалительной природы (менингите) регистрируются и описываются различные неспецифические изменения на ЭЭГ. При асептическом менингите ЭЭГ может быть нормальной [5]. При остром гнойном менингите, обусловленном стрептококковой инфекцией, может регистрироваться диффузное замедление биоэлектрической активности (БЭА) [6]. Патологические изменения БЭА при остром гнойном менингите (увеличение представленности дельта-и тета-волн, появление комплексов спайк–медленная волна) обладают статистически достоверной предсказательной способностью в области развития неврологических и когнитивных осложнений нейроинфекции [7]. Отклонения БЭА от нормы различной степени выраженности в случае развития менингоэнцефалита описываются в 89% случаев [8]. Как находка описывается вспышка эпилептиформной активности с вовлечением одного полушария и последующей генерализацией у 5-месячного пациента с острым гнойным менингитом пневмококковой этиологии [9]. Также сообщается о периодических латерализованных вспышках эпилептиформной активности при менингите стрептококковой этиологии [10].

Несмотря на широкий спектр изменений, описываемых на разных стадиях развития острого гнойного менингита, до сих пор малоисследованным остается вопрос количественного, объективного анализа ЭЭГ-паттернов при этом заболевании, в особенности в педиатрической практике. Считается, что применение количественного анализа ЭЭГ у детей с гнойным менингитом может быть ценным дополнительным инструментом к визуальному анализу [11]. В этой связи нами было проведено исследование ЭЭГ-изменений у детей в остром периоде гнойного менингита с количественным математическим анализом полученных данных.

Цель работы: оценить состояние БЭА головного мозга у детей в остром периоде бактериального гнойного менингита с количественным математическим анализом полученных изменений.

МЕТОДЫ ИССЛЕДОВАНИЯ

Всего был обследован 31 ребенок: 16 с гнойными менингитами (8.9 ± 2.4 лет, 9 мальчиков и 7 девочек), из числа находящихся на стационарном лечении в Детском научно-клиническом центре инфекционных болезней (Санкт-Петербург) с лабораторно подтвержденным диагнозом гнойного менингита. Этиология заболе-

вания была представлена *Neisseria meningitidis* ($n = 11$), *Streptococcus pneumoniae* ($n = 2$), в 3-х случаях этиологию уточнить не удалось. В группе сравнения было обследовано 15 здоровых детей. Группы были сопоставимы по возрасту и полу. Обследование проводилось в остром периоде заболевания на 1–6-е сутки от момента заболевания.

Запись БЭА головного мозга производилась в состоянии спокойного бодрствования с открытыми и закрытыми глазами – с использованием программно-аппаратного комплекса “Нейрон-Спектр” с наложением 32-х электродов. При регистрации использовалось монополярное отведение с расположением электродов по международной системе “10–20”. Референтными служили ипсилатеральные ушные электроды. Полоса пропускания – от 0.5 до 35 Гц. Импеданс электродов составил в среднем менее 10 кОм. Регистрация ЭЭГ проводилась в течение 15 мин. Для анализа мощности спектров включались безартефактные участки записи с использованием автоматического анализа “Нейрософт”.

Клиническая оценка ЭЭГ включала анализ фоновой ритмики, зональных различий, выявление патологических типов активности. Также проводилась соответствующая лабораторная и инструментальная диагностика, включающая, в частности, проведение нейровизуализационного исследования (магнитно-резонансной томографии головного мозга) с целью выявления помимо признаков воспаления оболочек головного мозга также и его паренхимы. Если это происходило, случай расценивался как менингоэнцефалит и в исследование не включался.

После визуального анализа ЭЭГ оценивались параметры средней мощности (мкВ^2) и амплитуды (мкВ) альфа-, тета- и дельта-ритмов, соотношение средней мощности спектров – альфа/тета, альфа/дельта.

Все участники либо их законные представители подписывали информированное согласие об участии в исследовании, его цель была полностью им объяснена. Работа выполнялась в соответствии с этическими нормами Хельсинкской декларации Всемирной медицинской ассоциации “Этические принципы проведения научных медицинских исследований с участием человека” с поправками 2013 г. и “Правилами клинической практики в Российской Федерации”, утвержденными Приказом Минздрава РФ № 266 от 19.06.2003 г. Проведение исследования было одобрено локальным этическим комитетом.

Статистическая обработка данных проводилась с использованием прикладных программ Excel, Statistica 10, MedCalc 15.2.2. Достоверность различий между двумя независимыми выборками оценивалась с помощью непараметрического критерия Манна–Уитни (уровень значимости $p = 0.05$). Анализ прогностической значимости полученных показателей (средняя мощность альфа-, тета-, дельта-ритмов, соотношение средней мощности спектров альфа/тета, альфа/дельта) в отношении вероятности развития осложнения гнойного менингита – отека головного мозга, осуществлялся с использованием ROC-анализа (Receiver operating characteristic). Малой вероятности развития отека головного мозга соответствовало значение 0, высокой вероятности – 1. Учитывалась величина площади под ROC-кривыми (Area under ROC – AUROC), характеризующая прогностическую силу модели, значения чувствительности (доля истинно положительных результатов) и специфичности (доля истинно отрицательных результатов). Были выбраны модели с хорошей (при AUROC 0.7–0.8) и очень хорошей (при AUROC > 0.8) предсказательной способностью при оптимальных уровнях чувствительности и специфичности.

РЕЗУЛЬТАТЫ ИССЛЕДОВАНИЯ

Клинически тяжесть состояния у 7 детей (44%) была обусловлена развитием отека головного мозга, что проявлялось угнетением сознания (до 11–6 баллов по шкале ком Глазго), стволовой симптоматикой. У 4-х пациентов в дебюте заболева-

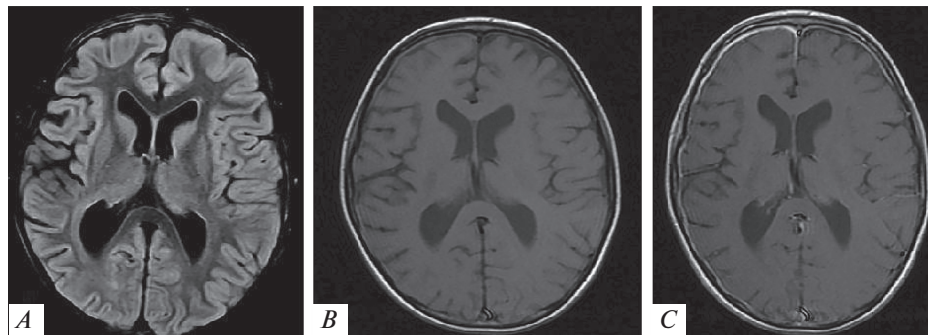


Рис. 1. Изменения на МРТ головного мозга у пациента с клинически подтвержденным острым гнойным менингитом. В режиме FLAIR (A) и T1-режиме (B) визуализируется невыраженное утолщение мозговой оболочки в правой лобной области. В режиме T1 с внутривенным контрастированием (C) визуализируется выраженное повышение сигнала от мозговой оболочки справа в лобной и теменной областях.

Fig. 1. Brain MRI changes in the patient with clinically confirmed acute purulent meningitis. It is revealed the indistinct thickening of the meninges in the right frontal region in FLAIR mode (A) and T1 mode (B). In the T1 mode with intravenous contrast (C), a pronounced signal enhancement from the meninges in the right frontal and parietal regions is visualized.

ния отмечали наличие однократных судорог. Противосудорожная терапия не назначалась вследствие отсутствия повторных судорог. У 5 детей (31%) преобладали проявления септического шока (все с гнойным менингитом, вызванным *N. meningitidis*) с развитием полиорганной недостаточности. При обследовании, в частности нейровизуализационном, регистрировались типичные для острого периода гнойного менингита изменения (рис. 1).

При визуальном анализе ЭЭГ в 100% случаев у детей в остром периоде гнойного менингита регистрировалось диффузное замедление с регистрацией дельта- и тета-волн. Очаговые изменения в виде острых волн регистрировались в 18,8% случаев (3 пациента). Периодической активности в обследованной группе пациентов ни в одном случае зарегистрировано не было.

По результатам статистической обработки у пациентов с менингитом отмечалось достоверное снижение соотношения спектров альфа/дельта ($p = 0.001$) (рис. 2A) и альфа/тета ($p = 0.048$) (рис. 2B), достоверных различий спектральной мощности в диапазоне альфа-, дельта- и тета-частот в группах не выявлено.

Проведенный ROC-анализ показал, что значение альфа/тета менее 0.18 и альфа/дельта менее 0.02 с чувствительностью 100% и специфичностью 80% (AUROC 0.9) может свидетельствовать о вероятном развитии отека головного мозга (рис. 3). Остальные показатели не показали убедительной прогностической значимости.

ОБСУЖДЕНИЕ РЕЗУЛЬТАТОВ

Полученные нами данные по изменениям ЭЭГ, выявляемым при визуальном анализе ЭЭГ, соотносятся со сведениями других исследователей. Так, при ассоциированном с COVID-19 острым менингоэнцефалите на ЭЭГ при визуальном анализе описывается диффузное замедление без очаговой активности [12]. Трехфазных волн, отражающих энцефалопатические изменения и описываемых, в частности, при карциноматозном менингите [13], в условиях данного исследования выявлено не было.

При проведении количественного анализа БЭА у детей с острым гнойным менингитом нами выявлено достоверное снижение соотношение мощностей аль-

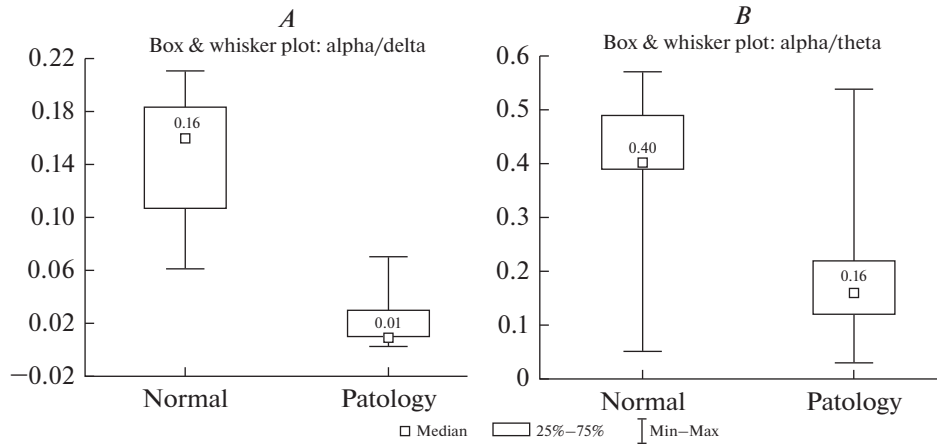


Рис. 2. Достоверное снижение соотношения альфа/дельта (A) и альфа/тета (B) у пациентов в остром периоде гнойного менингита в сравнении с контрольной группой.
Fig. 2. Significant decrease of the alpha/delta ratio (A) and alpha/theta ratio (B) in patients with purulent meningitis (the acute period) in comparison with the control group.

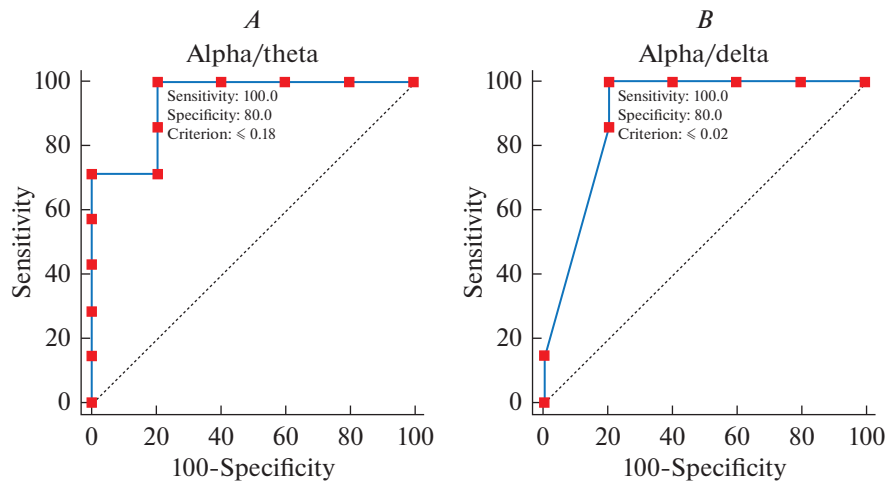


Рис. 3. Результаты ROC-анализа альфа/тета (A) и альфа/дельта (B) в отношении прогнозирования развития отека головного мозга.
Fig. 3. Results of alpha/theta (A) and alpha/delta (B) ROC analysis in predicting the development of cerebral edema.

фа/тета и альфа/дельта ритмов ЭЭГ. Мощность в данном случае отражает степень возбуждения и способности к генерации определенного ритма мозговыми структурами. Учитывая, что источником генерации и альфа- и тета-ритмов является таламус [3], можно предположить, что в остром периоде нейроинфекций происходит временное угнетение либо перестройка его активности, а также активности нейронов ретикулярной формации головного мозга; данное преходящее ухудшение ней-

рофизиологических параметров наблюдалось нами ранее при остром бактериальном гнойном менингите по данным акустических стволовых вызванных потенциалов, остром вирусном энцефалите по данным зрительных вызванных потенциалов и при серозных менингитах — по данным диагностической транскраниальной магнитной стимуляции [14, 15]. Таким образом, выявленные изменения, возможно, могут рассматриваться как типовая реакция. Вопрос о том, является ли данная типовая реакция патологической, нуждается в дальнейшем изучении. Также несомненным является дискуссионность вопроса об эксклюзивном угнетении при гнойном менингите активности исключительно стволовых структур, можно предполагать также и диффузное снижение функциональной активности коры.

В настоящей работе получены менее выраженные отклонения от нормы параметров количественной ЭЭГ: при энцефалите зарегистрированы и нарушения мощности, и соотношения спектров [16], в то время как в исследованной группе детей с острым гнойным менингитом достоверного снижения мощности не выявлено. Это может быть обусловлено тем, что очагового поражения собственно вещества головного мозга у обследованных детей с острым гнойным менингитом не было установлено. Таким образом, масштаб поражения центральной нервной системы в данном случае был несколько ниже, но, тем не менее, биоэлектрическая активность головного мозга достоверно изменялась.

ВЫВОДЫ

У пациентов детского возраста с острым гнойным менингитом регистрируется достоверное нарушение нормального соотношения мощности ритмов альфа/тета и альфа/дельта на ЭЭГ. Можно предполагать, что причиной данного снижения является угнетение и/или перестройка функциональной активности таламуса и таламо-кортикальных путей, а также ретикулярной формации головного мозга.

КОНФЛИКТ ИНТЕРЕСОВ

Авторы сообщают об отсутствии конфликта интересов.

ВКЛАД АВТОРОВ

В.Б.В. — дизайн статьи, литературный обзор по теме, получение данных для анализа, анализ полученных данных, написание текста рукописи, проверка интеллектуального содержания статьи. А.А.В. — литературный обзор по теме, получение данных для анализа, анализ полученных данных, написание текста рукописи, проверка интеллектуального содержания статьи. Н.В.С. — проверка интеллектуального содержания статьи, утверждение рукописи к публикации. Е.Е.В. — получение данных для анализа, анализ полученных данных, написание текста рукописи. Н.А.С. — получение данных для анализа, анализ полученных данных, написание текста рукописи. А.В.К. — получение данных для анализа, анализ полученных данных, написание текста рукописи. Н.В.М. — получение данных для анализа, анализ полученных данных, написание текста рукописи. М.А.Б. — получение данных для анализа, анализ полученных данных, написание текста рукописи.

ИСТОЧНИК ФИНАНСИРОВАНИЯ

Работа финансировалась за счет средств государственного бюджета.

СПИСОК ЛИТЕРАТУРЫ

1. *Гнездицкий В.В., Пирадов М.А.* Нейрофизиология комы и нарушения сознания (анализ и интерпретация клинических наблюдений). Иваново. ПресСто. 2015. [*Gnezditsky V.V., Piradov M.A.* Neurophysiology of coma and impaired consciousness (analysis and interpretation of clinical observations). Ivanovo. PresSto. 2015. (In Russ)].

2. Herman S.T., Abend N.S., Bleck T.P., Chapman K.E., Drislane F.W., Emerson R.G., Gerard E.E., Hahn C.D., Husain A.M., Kaplan P.W., LaRoche S.M., Nuwer M.R., Quigg M., Riviello J.J., Schmitt S.E., Simmons L.A., Tsuchida T.N., Hirsch L.J. Consensus statement on continuous EEG in critically ill adults and children, part I: indications. *J. Clin. Neurophysiol.* 32(2): 87–95. 2015.
<https://doi.org/10.1097/WNP.000000000000166>
3. Александров М.В., Чухловин А.А., Павловская М.Е., Костенко И.А., Архипова Н.Б. Альфа-тета-континуум: нейрофизиологические механизмы генерации. *Мед. алфавит.* 1(14): 46–50. 2017. [Aleksandrov M.V., Chukhlovin A.A., Pavlovskaya M.Ye., Kostenko I.A., Arkhipova N.B. Alpha-theta continuum: neurophysiological mechanisms of generation. *Med. Alfavit.* 1(14): 46–50. 2017. (In Russ)].
4. Buzsáki G. *Rhythms of the brain.* Oxford University Press. 2006.
<https://doi.org/10.1093/acprof:oso/9780195301069.001.0001>
5. Chen L., Xu Y., Liu C., Huang H., Zhong X., Ma C., Zhao H., Chen Y. Clinical features of aseptic meningitis with varicella zoster virus infection diagnosed by next-generation sequencing: case reports. *BMC Infect. Dis.* 20(1): 435. 2020.
<https://doi.org/10.1186/s12879-020-05155-8>
6. Chiaretti A., Eftimiadi G., Buonsenso D., Rendeli C., Staccioli S., Conti G. Intranasal nerve growth factor administration improves neurological outcome after GBS meningitis. *Childs Nerv. Syst.* 36(9): 2083–2088. 2020.
<https://doi.org/10.1007/s00381-020-04590-x>
7. Gazibera B., Suljic-Mehmedika E., Serdarevic N., Baljic R., Gojak R. Predictive Role of Electroencephalography in Regard to Neurological and Cognitive Sequelae After Acute Central Nervous System Infection. *Acta Inform. Med.* 27(4): 234–239. 2019.
<https://doi.org/10.5455/aim.2019.27.234-239>
8. Bharucha T., Nashef L., Moran N., Watkins S., Brown D., Zuckerman M. A 9-month retrospective evaluation of the aetiology and management of patients presenting with encephalitis/meningoencephalitis at a South London hospital. *Epidemiol. Infect.* 148: e23. 2020.
<https://doi.org/10.1017/S0950268820000047>
9. Yamamoto H., Miyamoto Y., Yamamoto H. A case of bacterial meningitis with burst waves of local onset on ictal Electroencephalography. *Pediatr. Int.* 61(12): 1263–1264. 2019.
<https://doi.org/10.1111/ped.14019>
10. Germano N., Sibbel M.G., Summerfield D., Pitzenberger A. Group B streptococcus meningitis complicated by periodic lateralisingepileptiform discharges in an elderly patient with type 2 diabetes mellitus. *BMJ Case Rep.* 12(8): e228040. 2019.
<https://doi.org/10.1136/bcr-2018-228040>
11. Westmoreland B.F. The EEG in cerebral inflammatory processes. In: Schomer D.L., da Silva F.H.L. *Niedermeyer's Electroencephalography: Basic Principles, Clinical Applications, and Related Fields.* 7th edition. Oxford Univer. Press. 2018.
12. El-Zein R.S., Cardinali S., Murphy C., Keeling T. COVID-19-associated meningoencephalitis treated with intravenous immunoglobulin. *BMJ Case Rep.* 13(9):e237364. 2020.
<https://doi.org/10.1136/bcr-2020-237364>
13. Liu C., Cheng S., Ma Y., Liu C., Lv Y. Triphasic waves in electroencephalogram as a possible early marker of carcinomatous meningitis: a case report. *Medicine (Baltimore).* 99(33): e21735. 2020.
<https://doi.org/10.1097/MD.00000000000021735>
14. Скрипченко Н.В., Лобзин Ю.В., Войтенков В.Б., Карев В.Е., Алексеева Л.А., Васильева Ю.П., Вильниц А.А., Клишкин А.В. Инновации в ведении нейроинфекций у детей. *Детские инфекции.* 16(3): 5–9. 2017. [Skripchenko N.V., Lobzin U.V., Voytenkov V.B., Karev V.Yev., Alekseyeva L.A., Vasil'yeva U.P., Vil'nits A.A., Klimkin A.V. Innovati on sinthemanagement of neuroinfections in children. *Detskiye Infektsii.* 16(3): 5–9. 2017. (In Russ)].
15. Voitenkov V.B., Skripchenko N.V., Komantsev V.N. Varicella Encephalitis-Related EEG Modifications in Children. *Neurophysiology.* 45: 219. 2013.
<https://doi.org/10.1007/s11062-013-9359-4>
16. Войтенков В.Б., Синкин М.В., Скрипченко Н.В., Екушева Е.В., Горелик Е.Ю., Марченко Н.В., Штеклейн А.В., Бедова М.А. Биоэлектрическая активность головного мозга у детей с острым вирусным энцефалитом. *Рос. физиол. журн. им. И.М. Сеченова.* 106(7): 890–897. 2020. [Voitenkov V.B., Sinkin M.V., Skripchenko N.V., Ekusheva E.V., Gorelik E.Yu., Marchenko N.V., Shtekleyn A.V., Bedova M.A. Bioelectrical activity of the brainin children with acute viral encephalitis. 106(7): 890–897. 2020. *Russ. J. Physiol.* (In Russ)].

Quantitative Electroencephalography in Children with Acute Bacterial Meningitis

V. B. Voytenkov^{a, b, *}, A. A. Vilitz^{a, c}, N. V. Skripchenko^{a, c}, E. V. Ekusheva^{b, e},
N. A. Savelyeva^d, A. V. Klimkin^a, N. V. Marchenko^a, and M. A. Bedova^a

^a*Pediatric Research and Clinical Center for Infectious Diseases, Saint-Petersburg, Russia*

^b*Academy of Postgraduate Education, Moscow, Russia*

^c*St. Petersburg State Pediatric Medical University, Saint-Petersburg, Russia*

^d*Wagner Medical University PGMU, Permian, Russia*

^e*Belgorod State University, Belgorod, Russia*

**e-mail: vlad203@inbox.ru*

Our aim was the assessment of the bioelectrical activity of the brain in children with bacterial meningitis in its acute period. 31 children were enrolled: 16 children with acute bacterial meningitis (8.9 ± 2.4 years) in 1–6 days from the onset of the disease, hospitalized to The Pediatric Research and Clinical Center for Infectious Diseases with a laboratory-confirmed diagnosis of bacterial meningitis (*Neisseria meningitidis* ($n = 11$), *Streptococcus pneumoniae* ($n = 2$), unspecified etiology ($n = 3$)) and 15 healthy controls. The electroencephalogram (EEG) was recorded in all children using a 16-channel electroencephalograph “Neuron-Spectrum 4/VP”. The clinical evaluation of the EEG included an analysis of the background rhythm, zonal differences, and the identification of pathological types of activity. The quantitative assessment consisted of the parameters of the average power (μV^2) and amplitude (μV) of the alpha, theta and delta rhythms, as well as the ratio of the average spectral power – alpha/theta, alpha/delta. The visual analysis of EEG revealed a diffuse slowing with the registration of delta and theta waves in 100% of children in the acute period of bacterial meningitis. Focal changes were recorded in 18,8% of cases (3 patients). Periodic activity wasn’t recorded in any case. There was a significant decrease in the ratio of alpha/delta ($p = 0.001$) and alpha/theta ($p = 0.048$) spectra. Using ROC analysis, it was determined that an alpha/theta value less than 0.18 and an alpha/delta value less than 0.02 (a sensitivity 100%, a specificity 80%, AUROC 0.9) may indicate the likely development of cerebral edema. Thus, in pediatric patients with acute bacterial meningitis, a significant disorder of the normal ratio of the power of alpha/theta and alpha/delta rhythms on the EEG is recorded, which is presumably associated with inhibition of the functional activity of the thalamus and thalamo-cortical pathways, as well as the reticular formation of the brain.

Keywords: children, electroencephalography, meningitis