

## ВОЗРАСТНЫЕ ИЗМЕНЕНИЯ РАЗМЕРА СОМЫ У НЕЙРОНОВ ДОРЗАЛЬНОГО НАРУЖНОГО КОЛЕНЧАТОГО ТЕЛА КОШКИ: ДОРЗОВЕНТРАЛЬНЫЙ И ЦЕНТРОПЕРИФЕРИЧЕСКИЙ ГРАДИЕНТЫ

© 2022 г. А. А. Михалкин<sup>1</sup>, Н. И. Никитина<sup>1</sup>, Н. С. Меркульева<sup>1,\*</sup>

<sup>1</sup> Институт физиологии им. И.П. Павлова РАН, Санкт-Петербург, Россия

\*e-mail: mer-natalia@yandex.ru

Поступила в редакцию 26.08.2022 г.

После доработки 29.09.2022 г.

Принята к публикации 02.10.2022 г.

Исследована динамика постнатального формирования нейронов дорзального наружного коленчатого тела с использованием антител к селективному маркеру Y нейронов – нефосфорилированных доменов тяжелых цепей нейрофиламентов (антитела SMI-32). Измерена площадь соммы нейронов в различных функциональных зонах ядра. Выявлено три основных факта, отражающих особенности внутренней организации слоев и ретинопических зон дорзального наружного коленчатого тела. (1) Восходящий дорзовентральный градиент площади соммы SMI-32-иммунопозитивных нейронов, усиливающийся с возрастом; (2) Нисходящий центропериферический градиент площади SMI-32-иммунопозитивных нейронов, с возрастом ослабевающий; (3) Меньший размер нейронов в представительстве низа поля зрения по вертикальному меридиану. Полученные данные указывают на гетерогенность популяции Y нейронов и гетерохронность их постнатального развития.

*Ключевые слова:* морфометрия, наружное коленчатое тело, SMI-32, онтогенез, Y проводящий канал

DOI: 10.31857/S0044452922060079

Центральную нервную систему (ЦНС) подразделяют на дискретные структуры; до появления надежных молекулярных маркеров это деление основывалось на анализе цитоархитектоники, т.е. размера, формы и расположения нейронов [1]. Размер соммы нейронов продолжает оставаться верным морфометрическим критерием выделения отдельных нейрональных популяций головного и спинного мозга [2–4]. В процессе онтогенетического развития размер нейронов существенно увеличивается [5, 6]. Мы полагаем, что анализ возрастной динамики изменения размера нейронов может служить одним из критериев выделения скрытых субпопуляций в пределах единой популяции нейронов.

В качестве объекта интереса выбрано дорзальное наружное коленчатое тело (НКТд) – основное таламическое ядро, передающее информацию от сетчатки в зрительную кору [7]. НКТд имеет сложную организацию: в его составе выделяют несколько дискретных слоев, получающих ретинальные входы от разных глаз (ипсилатерального – слои A1, C1 или контралатерального – слои A, Cm (магноцеллюлярный слой C), C2). Также есть данные в пользу более дробного деления основных слоев – на верхние, центральные и нижние подслои [8, 9].

Помимо ламинарного деления, в составе НКТд описано как минимум три типа релейных нейронов – так называемые X, Y, W, на которых переключаются ретинальные афференты клеток соответствующего типа [10, 11], а как максимум – не менее десятка типов, поскольку X, Y и W нейроны, в свою очередь, подразделяют на несколько подтипов [12–14]. Среди этого множества нейрональных популяций только один тип – Y нейроны, формирующие систему, главным образом ответственную за восприятие движущихся объектов, имеет молекулярный маркер: нефосфорилированные домены тяжелых цепей нейрофиламентов, детектируемые с помощью антител SMI-32 [15, 16], и хондроитин сульфат протеогликанов, детектируемых с помощью антител Cat-301 [17]. Некоторые данные [18, 19] позволяют предположить гетерогенность популяции Y нейронов, из чего следует возможность их гетерохронного развития. Еще одним сложным моментом в изучении Y нейронов являются ретинопические карты, создающие еще один фактор для деления нейронов НКТд на подтипы. Целью данной работы было изучение постнатального развития субпопуляций Y нейронов на уровне НКТд.

## МАТЕРИАЛЫ И МЕТОДЫ

Исследование проведено в соответствии с требованиями Директивы Совета Европейского Парламента по защите животных, используемых для экспериментальных и других научных целей (2010/63EU) и с одобрения Комиссии по этике Института физиологии им. И.П. Павлова РАН (заключение № 28/04 от 28.04.2021 г). В работе использована 31 кошка обоего пола: в возрасте 0, 4, 10, 14, 21, 28, 34, 62 и 123 дней (Д) (в каждой группе  $n = 2-4$ ) и взрослые животные ( $n = 3$ ). Протокол перфузии, взятия материала и иммуногистохимической реакции подробно рассмотрен в работах [20, 21]. У нейроны выявляли с помощью мышечных антител SMI-32 (BioLegend Cat. No. 801702; RRID: AB\_2715852) в разведении 1:5000 [15, 16], антигеном которых являются нефосфорилированные домены тяжелых цепей нейрофиламентов [22]. Иммуногистохимическую реакцию проводили непрямой методом на свободно плавающих срезах толщиной 50 мкм, изготовленных на замораживающем микротоме Reichert (Германия). Использовали вторичные антитела коза-анти-мышь (Vector Laboratories Cat# BA-9200, RRID: AB\_2336171) в разведении 1: 600. Оцифровку срезов проводили с помощью светлопольного микроскопа Olympus CX33 (Olympus Corporation, Япония, объектив x10) и камеры Nikon D3400 (Nikon corporation, Япония). Морфометрический анализ нейронов проводили в программе “Cell annotation software” [23].

Анализировали площадь поперечного сечения сомы SMI-32-иммунопозитивных (SMI-32(+)) нейронов в слоях A, A1 и Cm НКТд (рис. 1а). Значения площади сомы были отнормированы относительно медианного значения площади сомы на срезе (на графиках обозначены как relative units, г.у.). Самые широкие слои A и A1 дополнительно разделяли на три подслоя параллельно межслойным границам – верхний, средний и нижний (рис. 1б,с). Также, в A-слоях на фронтальных срезах выделяли представительство бинокулярного центра, бинокулярной и монокулярной периферии, содержащим  $0^\circ$  до  $5^\circ$ , от  $5^\circ$  до  $45^\circ$ , от  $45^\circ$  до  $90^\circ$  поля зрения соответственно. На сагиттальных срезах выделяли представительства центра, верхней и нижней периферии, содержащим от  $-10^\circ$  до  $+5^\circ$ , от  $-50^\circ$  до  $-10^\circ$ , от  $+5^\circ$  до  $+50^\circ$  поля зрения соответственно (рис. 1б,с).

Для сравнения выборок использованы Nested ANOVA и post-hoc Tukey-тест (для множественных сравнений) и Nested t-test (для парных сравнений) [24], где  $N$  – количество животных определенной группы,  $n$  – количество срезов у животного. Для большинства животных было проанализировано по 3 среза в каждой плоскости, от некоторых животных использовали только фронтальные или только сагиттальные срезы. Статистически достоверными считали различия при уровне значимости

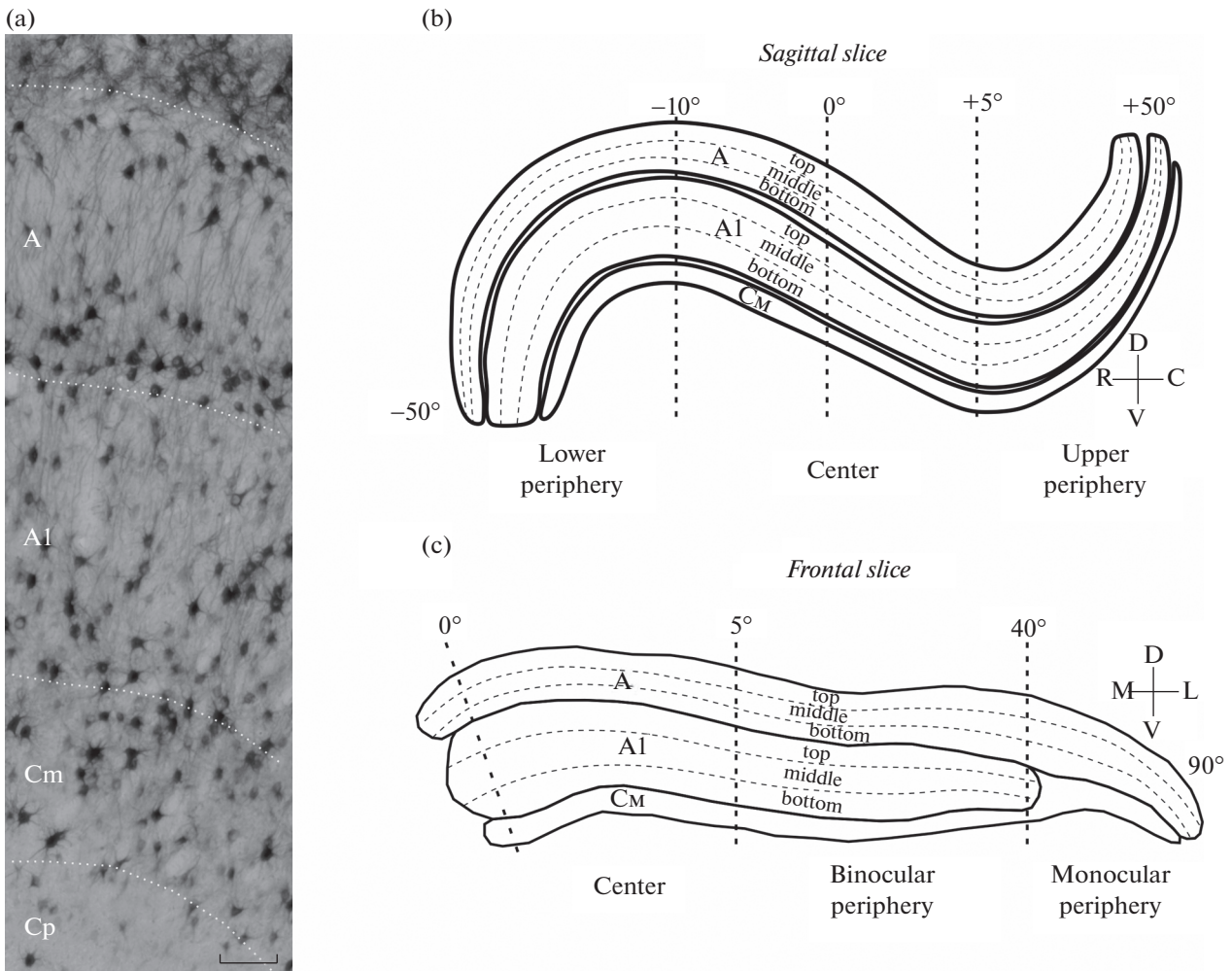
$p < 0.05$ . Числовые данные на рисунках представлены в виде  $\text{mean} \pm \text{SD}$ .

## РЕЗУЛЬТАТЫ ИССЛЕДОВАНИЯ

Всего в НКТд замерено около 26711 и 22495 SMI-32(+) нейронов на фронтальных и сагиттальных срезах соответственно, в отдельных группах сравнения рассмотрено от 1113 до 4915 SMI-32(+) нейронов в зависимости от возраста и плоскости резки. В анализ взяты только те нейроны, что имели четкие контуры темноокрашенной сомы и ее более светлоокрашенную центральную часть, соответствующую неокрашенному ядру [25]. Поскольку общую популяцию SMI-32(+) нейронов необходимо было поделить на несколько кластеров, мы объединили сходные возрастные группы: 0Д и 4Д, 10Д и 14Д, 21Д и 34Д, 62Д и 123Д.

*Возрастная динамика площади сомы SMI-32(+) нейронов в слоях и подслоях НКТд.* С возрастом происходит достоверный прирост площади сомы нейронов НКТд, что очевидно при использовании как фронтальных, так и сагиттальных срезов. На сагиттальных срезах наблюдается восходящий дорзовентральный градиент площади сомы SMI-32(+) нейронов: с максимальными значениями в слое Cm и минимальными – в слое A (рис. 2б); при этом на фронтальных срезах четкий градиент виден только у животных возраста 62–123 дня и у взрослых, в младших группах градиент нарушается большей площадью нейронов, расположенных в среднем слое A1 (рис. 2а). Достоверные отличия между слоем A и слоем Cm получены для животных групп 0–4Д ( $p = 0.0243$ ), 62–123Д ( $p < 0.001$ ) и взрослых ( $p < 0.05$ ) – на фронтальных срезах, у для животных групп 0–4Д ( $p < 0.0001$ ), 10–14Д ( $p < 0.05$ ), 62–123Д ( $p < 0.001$ ) и взрослых ( $p < 0.001$ ) – на сагиттальных срезах. В целом восходящий дорзовентральный градиент в площади сомы SMI-32(+) нейронов более очевиден у животных старших возрастов.

Существуют данные в пользу субламинации слоев A и A1, а также неравномерном распределении SMI-32(+) нейронов в пределах A-слоев [15, 26]. В соответствии с этим анализировали значения площади сомы SMI-32(+) нейронов в верхней, средней и нижней частях слоев. Полученные данные подтверждают наличие дорзовентрального градиента изменения площади сомы нейронов. У животных большинства групп отличия между площадью сомы нейронов, расположенных в верхней части слоя A, и в слое Cm, достоверны (на фронтальных срезах – у групп 0–4Д:  $p < 0.05$ ; 62–123Д:  $p < 0.001$ ; взрослых:  $p < 0.01$ ; на сагиттальных срезах – у животных всех групп (0–4Д:  $p < 0.01$ ; 10–14Д:  $p < 0.01$ ; 21–34Д:  $p < 0.01$ ; 62–123Д:  $p < 0.0001$ ; взрослые:  $p < 0.01$ ) (рис. 3). Таким образом, восходящий дорзовентральный градиент площади сомы SMI-32(+) нейронов выявлен при как фронталь-



**Рис. 1.** Примеры SMI-32(+) нейронов в дНКТ (а) и деление ядра на функциональные зоны (b, c). Top, middle и bottom – подслои слоев А; center, upper и lower periphery, binocular и monocular periphery – представители соответствующих ретинотопических зон (центра поля зрения, верхней и нижней периферии по вертикальному меридиану, бинокулярной и монокулярной периферии по горизонтальному меридиану). Калибровочный маркер 150 мкм.

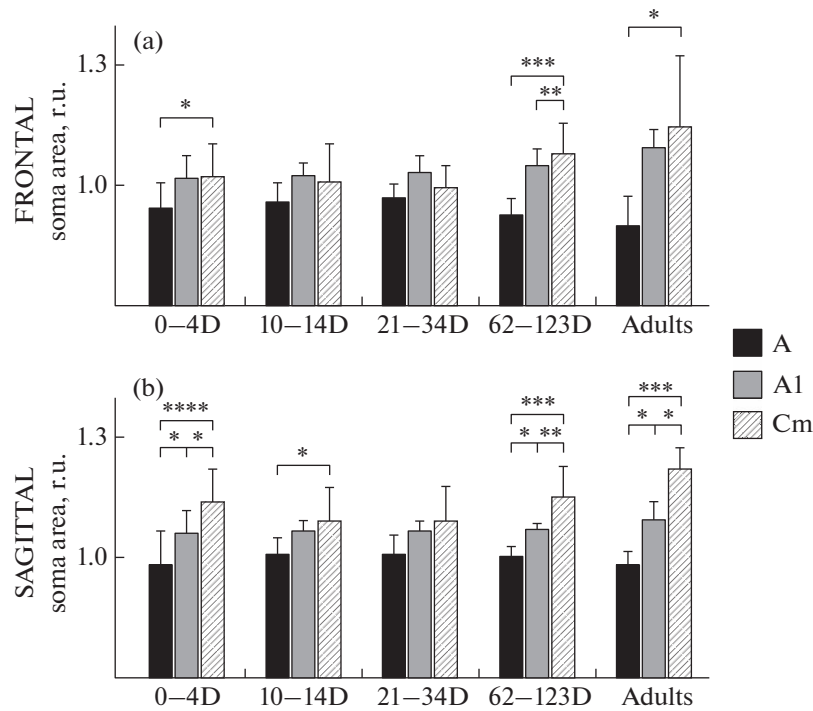
ных, так и сагиттальных срезах, но ярче проявлен во втором случае. У взрослых животных дорзовентральный градиент площади сомы SMI-32(+) нейронов более выражен, чем у котят.

*Возрастная динамика площади сомы SMI-32(+) нейронов в ретинотопических зонах НКТд.* Фронтальные срезы позволяют сравнить центр и периферию поля зрения вдоль горизонтального меридиана, сагиттальные срезы – вдоль вертикального.

На фронтальных срезах в слое А значения площади клеток в области представительства центра поля зрения больше, чем в представительствах бинокулярной и монокулярной периферии – во всех возрастных группах, кроме взрослых (0–4Д:  $p < 0.0001$ ; 10–14Д:  $p < 0.0001$ ; 21–34Д:  $p < 0.0001$ ; 62–123Д:  $p < 0.01$ ) (рис. 4а). В слое AI площадь сомы нейронов в представительстве центра также выше, чем в представительстве бинокулярной периферии; однако, эти отличия достоверны только для живот-

ных группы 62–123Д ( $p < 0.05$ ) (рис. 4а). В слое Cm, как и в слое А, значения площади сомы в области представительства центра поля зрения недостоверно больше, чем в представительствах бинокулярной периферии – в большинстве групп, за исключением 21–34Д и взрослых, а по сравнению с монокулярной периферией – достоверно больше – в большинстве групп, за исключением взрослых (0–4Д:  $p < 0.0001$ ; 10–14Д:  $p < 0.01$ ; 21–34Д:  $p < 0.001$ ; 62–123Д:  $p < 0.001$ ) (рис. 4а).

На сагиттальных срезах в слое А площадь сомы нейронов в представительстве низа поля зрения всегда несколько ниже, чем в центре поля зрения; эти отличия достоверны только в возрасте 10–14Д:  $p < 0.01$  (рис. 4б). В слое AI наблюдается сходная закономерность; при этом отличия достоверны для возрастов 10–14Д:  $p < 0.01$ ; 62–123Д:  $p < 0.05$  и взрослых:  $p < 0.05$  (рис. 4б). Для обоих слоев площадь сомы нейронов верха поля зрения в большин-



**Рис. 2.** Возрастная динамика относительной площади сомы SMI-32(+) нейронов слоев А (черный), А1 (белый) и Сm (штриховка) НКТд на фронтальных (а) и сагиттальных (б) срезах. r.u. – условные единицы (relative units); 0–123D, Adults – возрастные группы; средние значения  $\pm$  ст.откл., \* –  $p < 0.05$ ; \*\* –  $p < 0.01$ ; \*\*\* –  $p < 0.001$ ; \*\*\*\* –  $p < 0.0001$ ; post-hoc Tukey тест.

стве возрастных групп меньше, чем у нейронов центра поля зрения, однако эти отличия достоверны только в одном случае – у животных 0–4Д ( $p < 0.05$ ). В слое Cm, в общей сложности, показана схожая картина: площадь сомы нейронов больше в представительстве центра поля зрения, чем верхней или нижней периферии, однако эти отличия недостоверны. У животных 0–4Д сома нейронов нижней периферии меньше, чем у нейронов верхней периферии ( $p < 0.05$ ). Таким образом, в целом, наиболее крупные SMI-32(+) нейроны НКТд находятся в представительстве центра поля зрения, наиболее мелкие нейроны – в представительстве монокулярной периферии вдоль горизонтального меридиана.

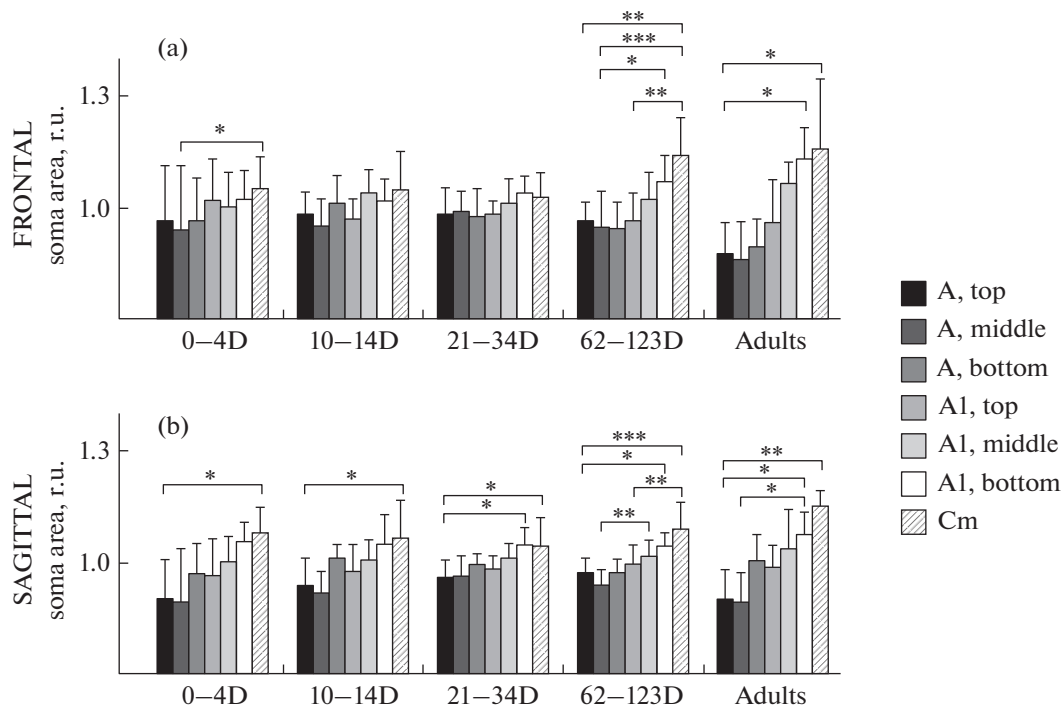
## ОБСУЖДЕНИЕ

Сам факт того, что с возрастом происходит увеличение площади сомы нейронов НКТд [27, 28], в том числе – SMI-32(+) нейронов [29], известен. Нами получено 3 новых результата, отражающих особенности внутренней организации слоев и ретинотопических зон НКТд: (1) наличие восходящего дорзовентрального градиента площади SMI-32-иммунопозитивных нейронов НКТд, и усиление этого градиента с возрастом; (2) нисходящий центропериферический градиент площади SMI-32-иммунопозитивных нейронов, и ослабление

этого градиента с возрастом; (3) меньший размер нейронов в представительстве низа поля зрения по вертикальному меридиану.

(1) Разница площади сомы SMI-32(+) нейронов в вентральном слое Cm, в дорзальном слое А, отмеченная нами ранее [18], усиливается с возрастом. Поскольку на момент рождения все нейроны НКТд гомогенны по размеру [27], крупным нейронам слоя Cm может потребоваться больше времени, чтобы достичь своего окончательного размера. Размер сомы предположительно связан с общим объемом поддерживаемых нейроном отростков, таких как дендритное древо и терминальное ветвление аксонов [30–33], что в свою очередь может коррелировать с размером рецептивного поля. Электрофизиологические данные указывают на разницу рецептивных полей в слоях НКТд: в слое А выявлены самые маленькие рецептивные поля, в слое А1 размер рецептивных полей больше, чем в А [34], а в слое Cm рецептивные поля самые крупные [35], что согласуется с послойным изменением площади сомы SMI-32(+) нейронов, показанным в данной работе. Кроме того, Y нейроны слоя Cm имеют большую контрастную чувствительность [36], а также меньший латентный период и более сильную нелинейную составляющую ответа, чем Y нейроны А-слоев [36–38].

(2) С возрастом происходит ослабление центропериферического градиента площади SMI-32(+)



**Рис. 3.** Возрастная динамика относительной площади сомы SMI-32(+) нейронов в подслоях НКТд на фронтальных (а) и сагитальных (б) срезах. r.u. — условные единицы; 0–123D, Adults — возрастные группы; средние значения  $\pm$  ст.откл., \* —  $p < 0.05$ ; \*\* —  $p < 0.01$ ; \*\*\* —  $p < 0.001$ ; post-hoc Tukey тест.

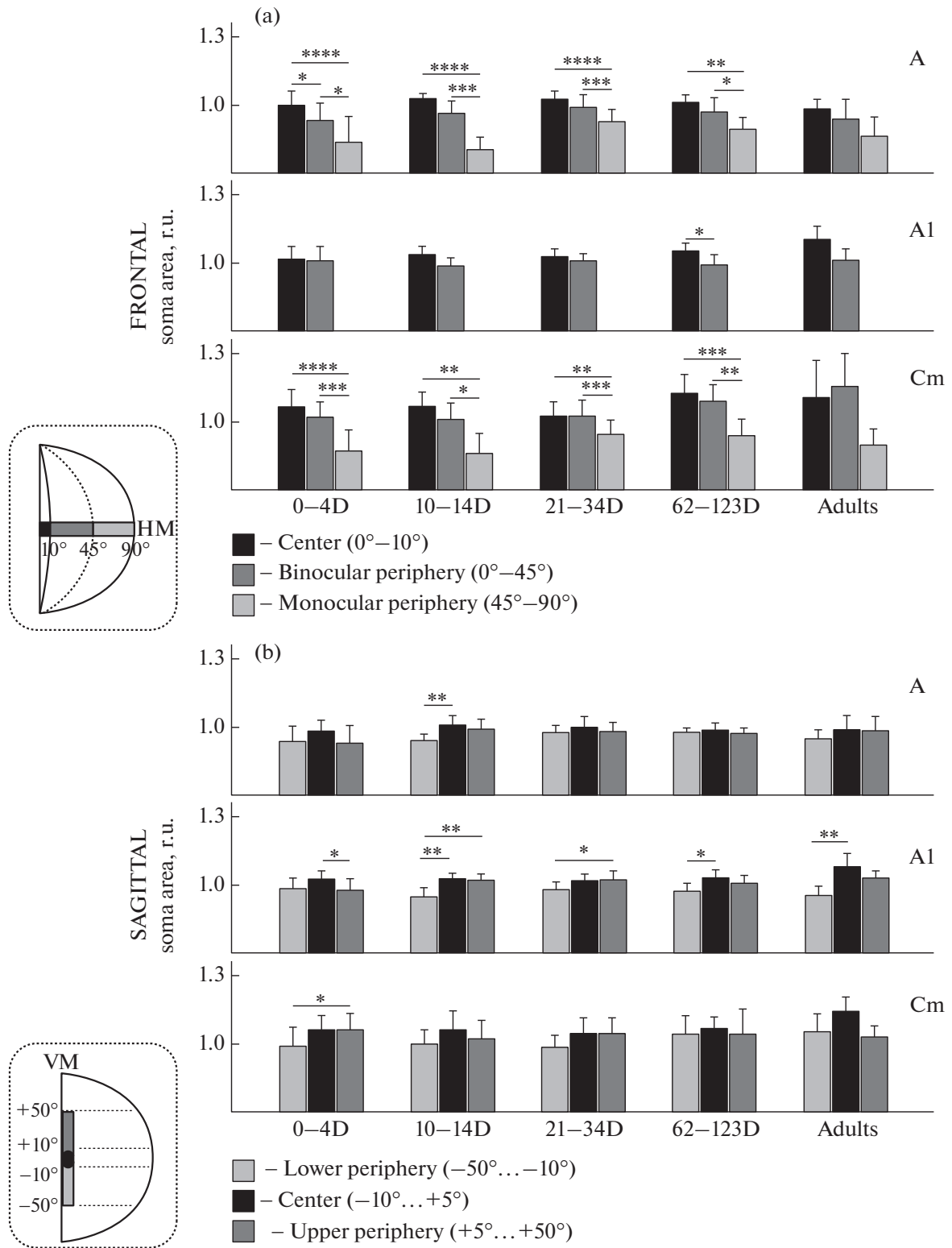
нейронов вдоль горизонтального меридиана в слоях А и Cm, но не в слое А1, где он, наоборот, несколько усиливается. Ранее, при электрофизиологическом исследовании свойств рецептивных полей нейронов НКТд кошки, показали, что с возрастом происходит исчезновение различий между нейронами, локализующимися в представительстве центра и периферии поля зрения [39]. Складывается впечатление, что наши морфологические данные по развитию сомы нейронов лишь частично соответствуют физиологическим данным; однако отметим, что в обозреваемой работе популяции нейронов разных слоев НКТд не разделяли, таким образом, отличия между слоями могли ускользнуть от исследователей. Отличия между слоями А и А1, зачастую полагающимися гомологичными [10, 40–42] — один из объектов нашего интереса. Серия работ указывает на отличия между слоями А и А1: по распределению составляющих их клеточных популяций [8, 10], балансу организуемых синаптических контактов [43], распределению входящих кортикогеникулятных аксонов [9].

Нисходящий центропериферический градиент площади сомы, по-видимому, характерен для всех релейных клеток НКТд [27, 44]. В то же время, на первый взгляд, более крупная сома в представительстве центра поля зрения противоречит нашему предыдущему предположению о связи размера сомы с размером рецептивного поля, т.к. размер ре-

цептивных полей Y нейронов в центре поля зрения меньше, чем в периферии [45]. Однако следует помнить об усилении сжатия ретинотопического представительства при переходе от центра к периферии поля зрения (факторе магнификации) [46], следствием которого является тот факт, что половину бинокулярной части НКТ занимает лишь 5–10° поля зрения, в то время как по вертикали все поле зрения достигает 60°, а по горизонтали — 90°. Это означает, что даже при крупном дендритном древе, размер рецептивного поля в пределах представительства 5–10° может быть меньше, чем у нейрона с меньшим размером дендритного древа, но залегающим в представительстве периферии.

Обе предполагаемые закономерности: увеличение сомы нейронов за счет увеличения рецептивного поля в дорзовентральном направлении и уменьшение сомы нейронов за счет сжатия ретинотопических изолиний в медиолатеральном направлении — могут присутствовать в НКТд, формируя общие градиенты площади сомы нейронов.

(3) В представительстве низа поля зрения по вертикальному меридиану SMI-32(+) нейроны меньше, чем в представительстве центра поля зрения. Обработка информации от низа поля зрения имеет явные особенности на корковом уровне: выявлен существенный дефицит представительства этой области поля зрения в областях 19, 20а, 20б, 21а, 21b зрительной коры [47, 48]. В данной работе



**Рис. 4.** Возрастная динамика относительной площади сомы SMI-32(+) нейронов в ретинотопических зонах НКТд. (а) – относительная площадь сомы на фронтальных срезах в представительствах центра (черный), бинокулярной периферии (темно-серый), монокулярной периферии (светло-серый). (б) – относительная площадь сомы на сагиттальных срезах в представительствах центра (черный), верхней периферии (темно-серый), нижней периферии (светло-серый). r.u. – условные единицы; 0–123D, adults – возрастные группы; ср. знач. ± ст.откл., \* –  $p < 0.05$ ; \*\* –  $p < 0.01$ ; \*\*\* –  $p < 0.001$ ; \*\*\*\* –  $p < 0.0001$ , post-hoc Tukey test. В левом нижнем углу показаны части поля зрения, представленные на графиках (те же цвета).

мы выявили особенности нейронов представительства низа поля зрения и на таламическом уровне; полагаем, это может быть связано со значительно меньшим использованием низа поля зрения, по сравнению с верхом поля зрения, у низкорослых животных (в данном случае, кошки).

Кроме общего объема поддерживаемых отростков, с размером сомы также связывают толщину и скорость проведения аксона. Наиболее крупные нейроны имеют наибольший диаметр аксона и скорость проведения по нему импульса, что, вероятно, является общей закономерностью нервной ткани [49–51]. В зрительной системе хищных эта закономерность показана на уровне сетчатки [52]. Из этого следует интересный вывод: в центре поля зрения находятся самые быстропроводящие Y нейроны. Учитывая, что кошка является засадным хищником, скорость реакции на движение предполагаемой добычи, которая находится в зоне броска, а следовательно, в центре поля зрения, является критически важным эволюционным параметром.

### ЗАКЛЮЧЕНИЕ

Таким образом, анализ динамики роста сомы SMI-32(+) нейронов позволил вывить несколько особенностей внутренней организации слоев и ретинотопических зон НКТд, указывающих на гетерогенность популяции Y нейронов и гетерохронность ее постнатального развития.

### БЛАГОДАРНОСТИ

Авторы благодарны сотрудникам лаборатории нейроморфологии за помощь при проведении исследования.

### ИСТОЧНИКИ ФИНАНСИРОВАНИЯ

Работа выполнена при поддержке Госпрограммы 47 ГП “Научно-технологическое развитие Российской Федерации” (2019–2030), тема 0134-2019-0006.

### КОНФЛИКТ ИНТЕРЕСОВ

Авторы информируют об отсутствии конфликта интересов.

### ВКЛАД АВТОРОВ

Концепция и дизайн исследования: А.А.М., Н.С.М. Сбор и обработка материала: А.А.М., Н.И.Н. Статистическая обработка данных: А.А.М. Анализ и интерпретация данных: А.А.М., Н.С.М. Написание текста: А.А.М., Н.С.М.

### СПИСОК ЛИТЕРАТУРЫ

1. *Brodman K* (1909) Vergleichende Lokalisationslehre der Grosshirnrinde in ihren Prinzipien dargestellt auf Grund des Zellenbaues, Barth JA. Leipzig.
2. *Al Ghamdi KS, Polgár E, Todd AJ* (2009) Soma size distinguishes projection neurons from neurokinin 1 receptor-expressing interneurons in lamina I of the rat lumbar spinal dorsal horn. *Neuroscience* 164:1794–1804. <https://doi.org/10.1016/j.neuroscience.2009.09.071>
3. *Beebe NL, Young JW, Mellott JG, Schofield BR* (2016) Extracellular molecular markers and soma size of inhibitory neurons: evidence for four subtypes of GABAergic cells in the inferior colliculus. *J Neurosci* 36: 3988–3999. <https://doi.org/10.1523/JNEUROSCI.0217-16.2016>
4. *Lingley AJ, Bowdridge JC, Farivar R, Duffy KR* (2018) Mapping of neuron soma size as an effective approach to delineate differences between neural populations. *J Neurosci Methods* 304: 126–135. <https://doi.org/10.1016/j.jneumeth.2018.04.018>
5. *Davis MR, Fernald RD* (1990) Social control of neuronal soma size. *J Neurobiol* 21: 1180–1188. <https://doi.org/10.1002/neu.480210804>
6. *Rabinowicz T, Petetot JM-C, Khoury JC, de Courten-Myers GM* (2009) Neocortical maturation during adolescence: Change in neuronal soma dimension. *Brain Cogn* 69: 328–336. <https://doi.org/10.1016/j.bandc.2008.08.005>
7. *Payne BR, Peters A* (2002) The Concept of Cat Primary Visual Cortex. In: Payne BR, Peters A (eds) *The Cat Primary Visual Cortex*. Elsevier, San Diego, London, Boston, New York, Sydney, Tokyo, Toronto, pp 1–129.
8. *Bowling DB, Caverhill JI* (1989) ON/OFF organization in the cat lateral geniculate nucleus: Sublaminae vs. columns. *J Comp Neurol* 283:161–168. <https://doi.org/10.1002/cne.902830114>
9. *Murphy PC, Duckett SG, Sillito AM* (2000) Comparison of the laminar distribution of input from areas 17 and 18 of the visual cortex to the lateral geniculate nucleus of the cat. *J Neurosci* 20: 845–853. <https://doi.org/10.1523/JNEUROSCI.20-02-00845.2000>
10. *Bowling DB, Wieniawa-Narkiewicz E* (1986) The distribution of on- and off-centre X- and Y-like cells in the A layers of the cat's lateral geniculate nucleus. *J Physiol* 375: 561–572. <https://doi.org/10.1113/jphysiol.1986.sp016133>
11. *Westland KW, Burke W* (2002) Patterns of X and Y optic nerve fibre terminations in the dorsal lateral geniculate nucleus of the cat. *Doc Ophthalmol* 105:129–149. <https://doi.org/10.1023/A:1020544802517>
12. *Mastrorade DN* (1987) Two classes of single-input X-cells in cat lateral geniculate nucleus. I. Receptive-field properties and classification of cells. *J Neurophysiol* 57: 357–380. <https://doi.org/10.1152/jn.1987.57.2.357>
13. *Enroth-Cugell C, Robson JG* (1984) Functional characteristics and diversity of cat retinal ganglion cells. Basic characteristics and quantitative description. *Invest Ophthalmol Vis Sci* 25:250–267.
14. *Saul AB* (2008) Lagged cells. *NeuroSignals* 16:209–225. <https://doi.org/10.1159/000111564>
15. *Bickford ME, Guido W, Godwin DW* (1998) Neurofilament proteins in Y-cells of the cat lateral geniculate nu-

- cleus: Normal expression and alteration with visual deprivation. *J Neurosci* 18: 6549–6557.  
<https://doi.org/10.1523/JNEUROSCI.18-16-06549.1998>
16. *Duffy KR, Crowder NA, LeDue EE* (2012) Investigation of cytoskeleton proteins in neurons of the cat lateral geniculate nucleus. *J Comp Neurol* 520:186–199.  
<https://doi.org/10.1002/cne.22727>
  17. *Hockfield S, Sur M* (1990) Monoclonal antibody Cat-301 identifies Y-cells in the dorsal lateral geniculate nucleus of the cat. *J Comp Neurol* 300: 320–330.  
<https://doi.org/10.1002/cne.903000305>
  18. *Mikhalkin A, Nikitina N, Merkulyeva N* (2021) Heterochrony of postnatal accumulation of nonphosphorylated heavy-chain neurofilament by neurons of the cat dorsal lateral geniculate nucleus. *J Comp Neurol* 529: 1430–1441.  
<https://doi.org/10.1002/cne.25028>
  19. *Merkulyeva N, Mikhalkin A, Zykin P* (2018) Early postnatal development of the lamination in the lateral geniculate nucleus A-layers in cats. *Cell Mol Neurobiol* 38: 1137–1143.  
<https://doi.org/10.1007/s10571-018-0585-6>
  20. *Merkulyeva NS, Veshchitskii A, Makarov F, Gerasimenko Y, Musienko P* (2016) Distribution of 28 kDa calbindin-immunopositive neurons in the cat spinal cord. *Front Neuroanat* 9:166.  
<https://doi.org/10.3389/fnana.2015.00166>
  21. *Mikhalkin AA, Merkulyeva NS* (2021) Peculiarities of Age-Related Dynamics of Neurons in the Cat Lateral Geniculate Nucleus as Revealed in Frontal versus Sagittal Slices. *J Evol Biochem Physiol* 57: 1001–1007.  
<https://doi.org/10.1134/S0022093021050021>
  22. *Sternberger LA, Sternberger NH* (1983) Monoclonal antibodies distinguish phosphorylated and nonphosphorylated forms of neurofilaments in situ. *Proc Natl Acad Sci U S A* 80: 6126–6130.  
<https://doi.org/10.1073/pnas.80.19.6126>
  23. *Nurzynska K, Mikhalkin A, Piorkowski A* (2017) CAS: cell annotation software – research on neuronal tissue has never been so transparent. *Neuroinformatics* 15: 365–382.  
<https://doi.org/10.1007/s12021-017-9340-2>
  24. *Quené H, Van Den Bergh H* (2004) On multi-level modeling of data from repeated measures designs: A tutorial. *Speech Commun* 43: 103–121.  
<https://doi.org/10.1016/j.specom.2004.02.004>
  25. *Kutcher MR, Duffy KR* (2007) Cytoskeleton alteration correlates with gross structural plasticity in the cat lateral geniculate nucleus. *Vis Neurosci* 24: 775–785.  
<https://doi.org/10.1017/S095252380707068X>
  26. *Van Der Gucht E, Vandesande F, Arckens L* (2001) Neurofilament protein: A selective marker for the architectonic parcellation of the visual cortex in adult cat brain. *J Comp Neurol* 441: 345–368.  
<https://doi.org/10.1002/cne.1416>
  27. *Kalil R* (1978) Development of the dorsal lateral geniculate nucleus in the cat. *J Comp Neurol* 182: 265–291.  
<https://doi.org/10.1002/cne.901820206>
  28. *Hickey TL* (1980) Development of the dorsal lateral geniculate nucleus in normal and visually deprived cats. *J Comp Neurol* 189: 467–481.  
<https://doi.org/10.1002/cne.901890304>
  29. *Carden WB, Guido W, Ziburkus J, Datskovskaia A, Godwin DW, Bickford ME* (2000) A novel means of Y cell identification in the developing lateral geniculate nucleus of the cat. *Neurosci Lett* 295: 5–8.  
[https://doi.org/10.1016/S0304-3940\(00\)01581-0](https://doi.org/10.1016/S0304-3940(00)01581-0)
  30. *Ho KC, Gwozdz JT, Hause LL, Antuono PG* (1989) Correlation of neuronal cell body size in motor cortex and hippocampus with body height and body weight. *J Neuropathol Exp Neurol* 48: 361.  
<https://doi.org/10.1097/00005072-198905000-00188>
  31. *Coleman LA, Friedlander MJ* (2002) Postnatal dendritic development of Y-like geniculocortical relay neurons. *Int J Dev Neurosci* 20: 137–159.  
[https://doi.org/10.1016/S0736-5748\(02\)00018-7](https://doi.org/10.1016/S0736-5748(02)00018-7)
  32. *Humphrey AL, Sur M, Uhlrich DJ, Sherman SM* (1985) Projection patterns of individual X- and Y-cell axons from the lateral geniculate nucleus to cortical area 17 in the cat. *J Comp Neurol* 233: 159–89.  
<https://doi.org/10.1002/cne.902330203>
  33. *Ling C, Hendrickson ML, Kalil RE* (2012) Morphology, classification, and distribution of the projection neurons in the dorsal lateral geniculate nucleus of the rat. *PLoS One* 7: e49161.  
<https://doi.org/10.1371/journal.pone.0049161>
  34. *Hoffmann K-P, Sireteanu R* (1977) Interlaminar differences in the effects of early and late monocular deprivation on the visual acuity of cells in the lateral geniculate nucleus of the cat. *Neurosci Lett* 5: 171–175.  
[https://doi.org/10.1016/0304-3940\(77\)90042-8](https://doi.org/10.1016/0304-3940(77)90042-8)
  35. *Yeh C-I, Stoelzel CR, Alonso J-M* (2003) Two different types of Y cells in the cat lateral geniculate nucleus. *J Neurophysiol* 90: 1852–1864.  
<https://doi.org/10.1152/jn.00417.2003>
  36. *Lee D, Lee C, Malpeli JG* (1992) Acuity-sensitivity trade-offs of X and Y cells in the cat lateral geniculate complex: role of the medial interlaminar nucleus in scotopic vision. *J Neurophysiol* 68: 1235–1247.  
<https://doi.org/10.1152/jn.1992.68.4.1235>
  37. *Frascella J, Lehmkuhle S* (1984) A comparison between Y-cells in A-laminae and lamina C of cat dorsal lateral geniculate nucleus. *J Neurophysiol* 52: 911–920.  
<https://doi.org/10.1152/jn.1984.52.5.911>
  38. *Yeh CI, Stoelzel CR, Weng C, Alonso JM* (2009) Functional consequences of neuronal divergence within the retinogeniculate pathway. *J Neurophysiol* 101: 2166–2185.  
<https://doi.org/10.1152/jn.91088.2008>
  39. *Tootle JS, Friedlander MJ* (1986) Postnatal development of receptive field surround inhibition in kitten dorsal lateral geniculate nucleus. *J Neurophysiol* 56: 523–541.  
<https://doi.org/10.1152/jn.1986.56.2.523>
  40. *Van Horn SC, Erişir A, Sherman SM* (2000) Relative distribution of synapses in the A-laminae of the lateral geniculate nucleus of the cat. *J Comp Neurol* 416: 509–520.  
[https://doi.org/10.1002/\(SICI\)1096-9861\(20000124\)416:4<509::AID-CNE7>3.0.CO;2-H](https://doi.org/10.1002/(SICI)1096-9861(20000124)416:4<509::AID-CNE7>3.0.CO;2-H)
  41. *Duffy KR, Fong MF, Mitchell DE, Bear MF* (2018) Recovery from the anatomical effects of long-term monocular deprivation in cat lateral geniculate nucleus. *J Comp Neurol* 526: 310–323.  
<https://doi.org/10.1002/cne.24336>



42. *Lingley AJ, Mitchell DE, Crowder NA, Duffy KR* (2019) Modification of Peak Plasticity Induced by Brief Dark Exposure. *Neural Plast* 2019: 1–10. <https://doi.org/10.1155/2019/3198285>
43. *Erişir A, Van Horn SC, Sherman SM, Erişir A, Van Horn SC, Sherman SM* (1998) Distribution of synapses in the lateral geniculate nucleus of the cat: Differences between laminae A and A1 and between relay cells and interneurons. *J Comp Neurol* 390:247–255. [https://doi.org/10.1002/\(SICI\)1096-9861\(19980112\)390:2<247::AID-CNE7>3.0.CO;2-1](https://doi.org/10.1002/(SICI)1096-9861(19980112)390:2<247::AID-CNE7>3.0.CO;2-1)
44. *LeVay S, Ferster D* (1977) Relay cell classes in the lateral geniculate nucleus of the cat and the effects of visual deprivation. *J Comp Neurol* 172: 563–584. <https://doi.org/10.1002/cne.901720402>
45. *Lehmkuhle S, Kratz KE, Mangel SC, Sherman SM* (1980) Spatial and temporal sensitivity of X- and Y-cells in dorsal lateral geniculate nucleus of the cat. *J Neurophysiol* 43: 520–541. <https://doi.org/10.1152/jn.1980.43.2.520>
46. *Sanderson K* (1971) The projection of the visual field to the lateral geniculate and medial interlaminar nuclei in the cat. *J Comp Neurol* 143: 101–108. <https://doi.org/10.1002/cne.901430107>
47. *Tusa RJ, Rosenquist AC, Palmer LA* (1979) Retinotopic organization of areas 18 and 19 in the cat. *J Comp Neurol* 185: 657–678. <https://doi.org/10.1002/cne.901850405>
48. *Tusa RJ, Palmer LA* (1980) Retinotopic organization of areas 20 and 21 in the cat. *J Comp Neurol* 193: 147–164. <https://doi.org/10.1002/cne.901930110>
49. *Cullheim S* (1978) Relations between cell body size, axon diameter and axon conduction velocity of cat sciatic  $\alpha$ -motoneurons stained with horseradish peroxidase. *Neurosci Lett* 8: 17–20. [https://doi.org/10.1016/0304-3940\(78\)90090-3](https://doi.org/10.1016/0304-3940(78)90090-3)
50. *Davis WJ* (1971) Functional significance of motoneuron size and soma position in swimmeret system of the lobster. *J Neurophysiol* 34: 274–288. <https://doi.org/10.1152/jn.1971.34.2.274>
51. *Kovac MP, Davis WJ, Matera E, Gillette R* (1982) Functional and structural correlates of cell size in paracerebral neurons of *Pleurobranchaea californica*. *J Neurophysiol* 47: 909–927. <https://doi.org/10.1152/jn.1982.47.5.909>
52. *Fitzgibbon T, Wingate RJ, Thompson ID* (1996) Soma and axon diameter distributions and central projections of ferret retinal ganglion cells. *Vis Neurosci* 13: 773–786. <https://doi.org/10.1017/S0952523800008646>

### Age-Related Changes in Soma Size of Y Neurons in the Cat Dorsal Lateral Geniculate Nucleus: Dorsoventral and Centropерipheral Gradients

A. A. Mikhalkin<sup>a</sup>, N. I. Nikitina<sup>a</sup> and , and N. S. Merkulyeva<sup>a,#</sup>

<sup>a</sup> Pavlov Institute of Physiology, Russian Academy of Sciences, St. Petersburg, Russia

<sup>#</sup>e-mail: mer-natalia@yandex.ru

The postnatal developmental dynamics of neurons in the cat dorsal lateral geniculate nucleus (dLGN) was studied using a selective marker of Y neurons, the antibody SMI-32. The neuronal soma area was measured within various functional zones of the nucleus. The following three major facts reflecting internal organization peculiarities of the dLGN layers and retinotopic zones have been established: (1) ascending dorsoventral soma area gradient in SMI-32-immunopositive neurons, increasing with age; (2) descending centropерipheral soma area gradient in SMI-32-immunopositive neurons, decreasing with age; (3) a smaller size of neurons located in the lower visual field representation along the vertical meridian. The obtained data indicate the heterogeneity of the neuronal population and the heterochronicity of their postnatal development.

*Keywords:* lateral geniculate nucleus, SMI-32, ontogenesis, Y visual pathway, morphometry