

ПРОФИЛЬ МОЛЕКУЛЯРНЫХ МАРКЕРОВ ФИБРОЗА У КРЫС ПРИ ВОЗДЕЙСТВИИ РАЗЛИЧНЫХ ДОЗ ДОКСОРУБИЦИНА

© 2023 г. Е. Ю. Подъячева^{1,*}, Т. В. Шмакова¹, Д. Д. Андреева¹,
Р. И. Торопов¹, Ю. В. Чебуркин¹, М. С. Данильчук¹, С. А. Осипова¹,
М. О. Мартынов¹, Я. Г. Торопова¹

¹ Национальный медицинский исследовательский центр им. В.А. Алмазова Минздрава России,
Санкт-Петербург, Россия

*e-mail: ekaterinapodyachevaspb@gmail.com

Поступила в редакцию 04.08.2022 г.

После доработки 07.12.2022 г.

Принята к публикации 10.12.2022 г.

Работа посвящена исследованию профиля молекулярных маркеров фиброза при введении крысам стока Wistar различных доз доксорубицина. Работа выполнена на 40 самцах крыс стока Wistar весом 260 ± 19 гр. Животные были разделены на 4 группы: контроль и три опытные группы с определенной частотой введения (6 раз через два дня) и определенной дозой доксорубицина (5, 10, 15 мг/кг, внутривенно). По окончании введения химиопрепарата наблюдение за животными составляло 2 мес. На момент окончания исследования у наркотизированных животных осуществляли забор сердца для проведения молекулярных и морфологических исследований. Гистологический, эхокардиографический и молекулярный анализы выявили дозозависимые повреждающие изменения миокарда левого желудочка на фоне воздействия различных доз доксорубицина. Уровень экспрессии TGF- β не отличался от контрольных значений через 2 месяца после окончания введения всех кумулятивных доз химиопрепарата. Однако на данном этапе исследования сохраненная повышенная экспрессия коллагена I, II типа, ET-1, FGF4 и TNF- α , была характерна для животных, получавших максимальную кумулятивную дозу доксорубицина, что может отражать незавершенность процесса формирования фиброзной ткани, а также их активное участие в развитии воспалительных процессов при выраженном кардиотоксическом повреждении на фоне воздействия химиопрепарата. Для животных, получавших 10 мг/кг, наблюдалось отсутствие изменений данных молекулярных маркеров фиброза по сравнению с контрольной группой, тогда как у группы животных с минимальной кумулятивной дозой препарата выявились снижение экспрессии COL I, II типа, ET-1, TNF- α и увеличение уровня FGF4.

Ключевые слова: антрациклиновая кардиомиопатия, доксорубицин, молекулярные маркеры, сердечная недостаточность, фиброз

DOI: 10.31857/S0044452923020043, **EDN:** BINEFH

ВВЕДЕНИЕ

По данным Всемирной Организации Здравоохранения онкологические заболевания занимают лидирующие позиции среди основных причин смертности в мировой популяции [1, 2]. Несмотря на стремительно развивающиеся новые подходы к лечению опухолевых заболеваний [3, 4], химиотерапия остается основным методом лечения [5–7]. При этом наиболее широко сегодня используются антибиотики антрациклинового ряда (доксорубицин) [8]. При наличии очевидных преимуществ химиопрепаратов данного ряда их использование сопряжено с развитием сердечно-сосудистых осложнений.

Выделяют острую доксорубицин-индуцированную кардиомиопатию, развивающуюся непосредственно в процессе лечения или в первый год

после его завершения, и хроническую, проявляющуюся в отдаленном промежутке времени после окончания противоопухолевой терапии [9]. Хронические сердечно-сосудистые осложнения имеют большое значение в прогнозе онкологических пациентов, успешно пролеченных по поводу злокачественных новообразований, поскольку могут приводить к значительному ухудшению качества и продолжительности их жизни. Хронические сердечно-сосудистые осложнения на фоне применения антрациклинов характеризуются дозозависимыми фиброзными изменениями миокарда левого желудочка, формированием отдаленной диастолической дисфункции [10, 11], приводящими, в конечном итоге, к развитию хронической сердечной недостаточности [12].

Таблица 1. Распределение животных по группам

Группы, количество животных	Дозы для введения	Частота введения	Кумулятивные дозы
DOX-15 ($n = 10$)	2.5 мг/кг (внутрибрюшинно)	6-кратное введение с интервалом в 2 дня	15 мг/кг
DOX-10 ($n = 10$)	1.67 мг/кг (внутрибрюшинно)	6-кратное введение с интервалом в 2 дня	10 мг/кг
DOX-5 ($n = 10$)	0.83 мг/кг (внутрибрюшинно)	6-кратное введение с интервалом в 2 дня	5 мг/кг
Контроль ($n = 10$)	1 мл 0.9% хлорида натрия (внутрибрюшинно)	6-кратное введение с интервалом в 2 дня	6 мл

Среди основных механизмов кардиотоксичности доксорубицина активно обсуждаются роль окислительного стресса, митохондриальной дисфункции [13], воспалительных процессов [14], стресс эндоплазматического ретикулума [15], нарушение регуляции ионов кальция, железа [16] и аутофагии [17]. Все перечисленные механизмы, в конечном итоге, приводят к гибели кардиомиоцитов, их замещению соединительной тканью с появлением рубцовых (фиброзных) изменений в миокарде, что способствует снижению растяжимости желудочков (снижение фракции выброса) и определяет переход от бессимптомной диастолической дисфункции к диастолической сердечной недостаточности [18]. Данные патологические изменения часто могут быть устойчивыми к медикаментозной терапии, и для пациентов с сердечной недостаточностью в терминальной стадии единственным приемлемым способом лечения является трансплантация сердца [19]. В рамках поиска профилактики сердечно-сосудистых осложнений на фоне лечения антрациклиновыми антибиотиками активно исследуются механизмы реализации их кардиотоксического действия. На сегодняшний день широко обсуждаются вовлеченность в развитие фиброзных изменений миокарда на фоне применения доксорубицина сигнального пути трансформирующего фактора роста- β ($TGF-\beta$) и его влияние на экспрессию генов коллагена (COL) типа I, II и III, взаимодействие $TGF-\beta$ с факторами роста фибробластов (FGF) [20], вклад воспалительного фактора некроза опухоли ($TNF-\alpha$) [21, 22], участие альфа-гладкомышечного актина ($\alpha-SMA$) [23], роль матриксных металлопротеиназ (MMP) и их ингибиторов ($TIMP$) [24, 25], а также факторы, дополнительно регулирующие активность фибробластов, такие как эндотелин (ET)-1, адреналин, ангиотензин 2 [26]. Однако на сегодняшний день не сформировано однозначного представления о профиле молекулярных маркеров фиброза и их сигнальных путях, участвующих в процессах формирования фиброзной ткани при применении различных доз доксорубицина.

Целью работы явилось исследование профиля молекулярных маркеров фиброза при использовании различных доз доксорубицина на модели лабораторных животных – крысах стока Wistar.

МЕТОДЫ ИССЛЕДОВАНИЯ

Фармакологические препараты

В работе использовали Доксорубин-ЛЭНС®, 50 мг (ООО “ВЕРОФАРМ”, Россия). Применяемые в работе кумулятивные дозы препарата были определены эмпирическим путем на предварительном этапе эксперимента (данные дозы обеспечивали развитие фиброзных изменений миокарда и снижение сократительной функции) с учетом литературных данных [25–28] и составили: 15, 10, 5 мг/кг (внутрибрюшинное введение). Дозу препарата, рассчитанную для одного животного, разводили стерильным 0.9% физиологическим раствором непосредственно перед использованием (*ex tempore*). В ходе эксперимента проводились периодическое взвешивание животных и корректировка доз препарата.

Экспериментальная модель

Исследование выполнено на половозрелых самцах крыс стока Wistar SPF-категории весом 260 ± 19 гр. Животные содержались в виварии барьерного типа в стандартных условиях со свободным доступом к воде и пище. Животные были случайным образом разделены на экспериментальные группы, различающиеся частотой введения и используемой кумулятивной дозой доксорубицина (табл. 1).

После достижения кумулятивной дозы наблюдение за животными составило 2 мес, что является достаточным для реализации отсроченных эффектов доксорубицина, фиброзного поражения миокарда и развития сократительной дисфункции. На момент окончания эксперимента животные подвергались наркотизации (10 мг/кг ксилазина +25 мг/кг золе-

тила, внутримышечно), затем осуществлялся забор сердца для проведения молекулярных и морфологических исследований. С этой целью в левый желудочек вводили 10% раствор KCl до полной остановки сердечной деятельности в фазе диастолы. После извлечения сердца из грудной полости его верхушку отрезали и подвергали глубокой заморозке (-80°C) для дальнейшего проведения RT-qPCR.

Эхокардиографическое исследование

Перед проведением эхокардиографии животное наркотизировалось с использованием ингаляционной смеси — 1.7% изофлюрана — 98% кислорода. Эхокардиографические изображения были получены при стабилизации частоты сердечных сокращений на уровне 400 ± 30 ударов в мин. Эхокардиограмму регистрировали при помощи The Vevo® 2100 (VisualSonics Inc., Торонто, Канада) исходно (до начала введения химиопрепарата), а также через 2 мес после достижения его кумулятивной дозы. Анализ объема и функции сердца проводили в М-режиме (одномерное сканирование). Измеряли конечно-диастолический внутренний диаметр левого желудочка (LVIDd, мм), конечно-систолический внутренний диаметр левого желудочка (LVIDs, мм). Фракцию укорочения (FS) рассчитывали следующим образом: $FS (\%) = (LVIDd - LVIDs) / LVIDd \times 100$.

Морфологическое исследование

Сердце фиксировали в 10% забуференном формалине. Обезживание и пропитывание парафина проводили по стандартизированной методике в автоматическом гистологическом процессе Vip5Jr (Sakura, Япония) в готовом растворе Iso-REX (Бивитрум, Санкт-Петербург, Россия) и парафиновой среде HISTOMIX (Бивитрум, Санкт-Петербург, Россия). С использованием ротационного микротомы HM 325 (Thermo, Уолтем, Массачусетс, США) изготавливали срезы толщиной 2–3 мкм, которые в дальнейшем депарафинировали, дегидратировали в соответствии с рекомендациями производителя (Бивитрум, Санкт-Петербург, Россия). Для определения степени коллагенового фиброза проводили гистохимическую окраску с набора красителей “по Маллори” (Бивитрум, Санкт-Петербург, Россия). Оценку площади фиброза проводили с использованием программ морфометрии Nis-Elements (Nikon, Токио, Япония) и Orbil. Случайно выбранные поля зрения фотографировали с помощью микроскопа Nikon Eclips 400i (Nikon, Токио, Япония) при увеличении в 400 раз, фотографии обрабатывали в программе NIS Elements 4.3 Br. На каждой фотографии подсчитывали площадь, занятую коллагеновыми во-

локнами (синий цвет), и затем вычисляли относительную площадь в процентах от общей площади среза. Обрабатывалось по 5 фотографий на каждое животное.

Количественная ПЦР в реальном времени (qRT-PCR)

Суммарную РНК выделяли из тканей с помощью раствора ExtractRNA™ и набора CleanRNA Standard™ Kit (ЗАО Евроген, Россия) в соответствии с протоколом производителя. Концентрацию и чистоту РНК измеряли с помощью спектрофотометра. Обратную транскрипцию и последующую количественную ПЦР в реальном времени проводили с использованием набора OneTube RT-PCR SYBR™ Kit (ЗАО Евроген, Россия) в соответствии с инструкцией производителя. qRT-PCR проводили с использованием амплификатора Bio-Rad CFX96 Real-Time System C1000 Touch (Bio-Rad, США). Относительную экспрессию генов рассчитывали методом $2^{-\Delta\Delta C_t}$ и нормализовали по отношению к генам “домашнего хозяйства”: GAPDH, α -tubulin, β -actin и TBP. Параметры qRT-PCR были установлены следующим образом: 95°C в течение 1 мин, 40 циклов при 95°C в течение 15 сек, при 60°C в течение 20 сек и при 70°C в течение 60 сек. Все реакции проводили в трехкратной повторности. При постановке qRT-PCR использовали пары праймеров (forward / reverse) для следующих генов: α -SMA (*caccgctgaacgtgaaattg/cttctccagagaggaggag*); TGF β 1 (*gactctccaccctgcaagacc/ggactggcgagccttagttt*); FGF2 (*tccatcaagggagtgtgtgc/tccgtgaccggtaagtgttg*); FGF4 (*ctacctgtgggctcaaaa/cacaccccgctgctgtc*); COL1A1 (*gtggatggctgcacgagtc/gagttgggtgttggtctg*); COL2A1 (*gctgtggaagtggatgaaga/gaggaactgtggagagacg*); COL3A1 (*cagccaatggcaatgtaaag/cactctctagaactgtgtaag*); TNF α (*ggctcctctcatcagttc/tgctgtgggtgtgtctac*); ET-1 (*tgattcttgcctctctt/tatggaatctctctgctctc*); TIMP-1 (*ctgagaaggctacagag/gtcatcgagaccccaaggi*); TIMP-2 (*ggacctgacaaggacatcg/ttcttctccaacgtccag*); MMP-1 (*gatgaaaggtggaccaacaat/ccaagagaatggccgagttc*); MMP-2 (*tgggggagattctcactttg/ccatcagcgttcccatact*); MMP-14 (*tggggatcatctctctt/tagggtcatatgcccacaag*); GAPDH (*caagtcaacggcagtgca/catactcagcaccagcatca*); α -Tubulin (*caattccatccaccacc/caacctgttaagttagttag*); TBP (*tgcgttgatcttcagttctg/cttctgctgtagctggattg*); β -Actin (*gggtgtgatgggtgatgg/gtgggtgacaatgccggtt*) — все последовательности даны в ориентации 5' → 3'. Выбор молекулярных маркеров основан на данных литературы о вовлеченности конкретных маркеров в процессы фиброобразования миокарда при воздействии доксорубина [23, 26, 31–33].

Статистический анализ

Расчеты проводились с помощью программного обеспечения GraphPad Prism 8 (GraphPad Software, Inc., San Diego, CA, 170 USA) для ОС Windows 10 (Microsoft Inc., США). Для определения нормаль-

Таблица 2. Результаты эхокардиографии

	DOX-15		DOX-10		DOX-5	
	Исходно	Через 2 мес	Исходно	Через 2 мес	Исходно	Через 2 мес
LVIDs	2.37 [2.03; 2.73]	4.14 [3.97;4.38]***	2.50 [2.32; 2.73]	3.53 [3.16;3.84]***	2.63 [2.33; 2.77]	3.35 [3.17;3.55]***
LVIDd	5.51 [5.34; 5.99]	6.24 [6.13; 6.33]*	5.68 [5.54; 5.98]	6.66 [6.51;6.89]***	5.81 [5.63; 6.09]	6.51 [6.25; 7.27]**
FS	56.78 [51.87; 61.6]	32.73 [30.29;35.24]***	55.46 [53.62;57.76]	46.40 [43.89;51.35]**	54.01 [52.61;59.44]	47.27 [45.43;51.18]*

* $p < 0.05$, ** $p < 0.01$, *** $p < 0.001$, по сравнению с исходным значением. LVIDs, конечно-систолический размер левого желудочка; LVIDd, конечно-диастолический размер левого желудочка; FS, фракция укорочения.

ности распределения использовался критерий Шапиро–Уилка. Для оценки различий между разными группами использовали непарный непараметрический критерий Краскела–Уоллиса с критерием Данна. Значения в группах были проанализированы с использованием непараметрической статистики (медиана и 25-й и 75-й процентиля (Me (25–75%))). Для статистического анализа данных RT-qPCR использовали one-way ANOVA с последующим апостериорным тестом Тьюки. Значения представлены как среднее значение \pm стандартное отклонение (SD). Статистически значимыми считали различия при уровне значимости $p < 0.05$.

РЕЗУЛЬТАТЫ ИССЛЕДОВАНИЯ

Через 45 суток после последнего введения химиопрепарата на фоне использования максимальной кумулятивной дозы (15 мг/кг) наблюдалась 30%-я гибель животных.

У животных контрольной группы в динамике эксперимента не наблюдалось изменений параметров эхокардиографии. У животных опытных групп (DOX-5, DOX-10, DOX-15) после введения химиопрепарата отмечалось достоверное увеличение как конечно-систолического (LVIDs), так и диастолического размеров (LVIDd) левого желудочка. В связи с этим наблюдалось достоверное

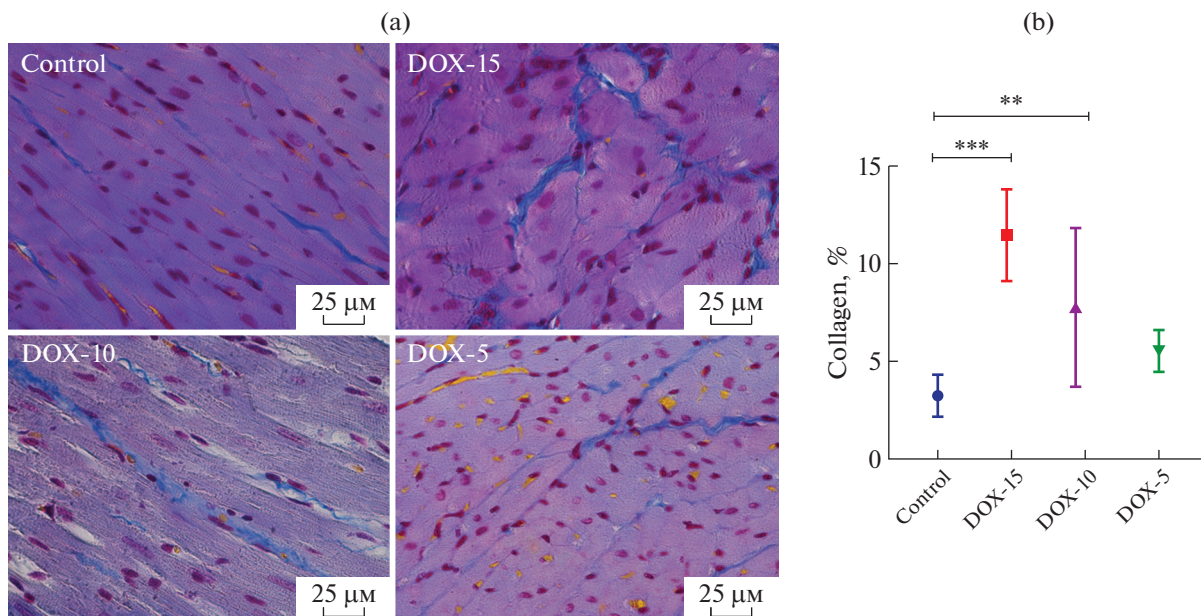


Рис. 1. (a) – Морфологические изменения миокарда левого желудочка крысы при использовании различных доз доксорубицина. Окраска по Маллори. Коллаген окрашен синим. Ув. 25 раз. (b) – Количество коллагена в миокарде левого желудочка крыс через 2 мес после окончания введения доксорубицина, % (** – $p < 0.01$; *** – $p < 0.001$).

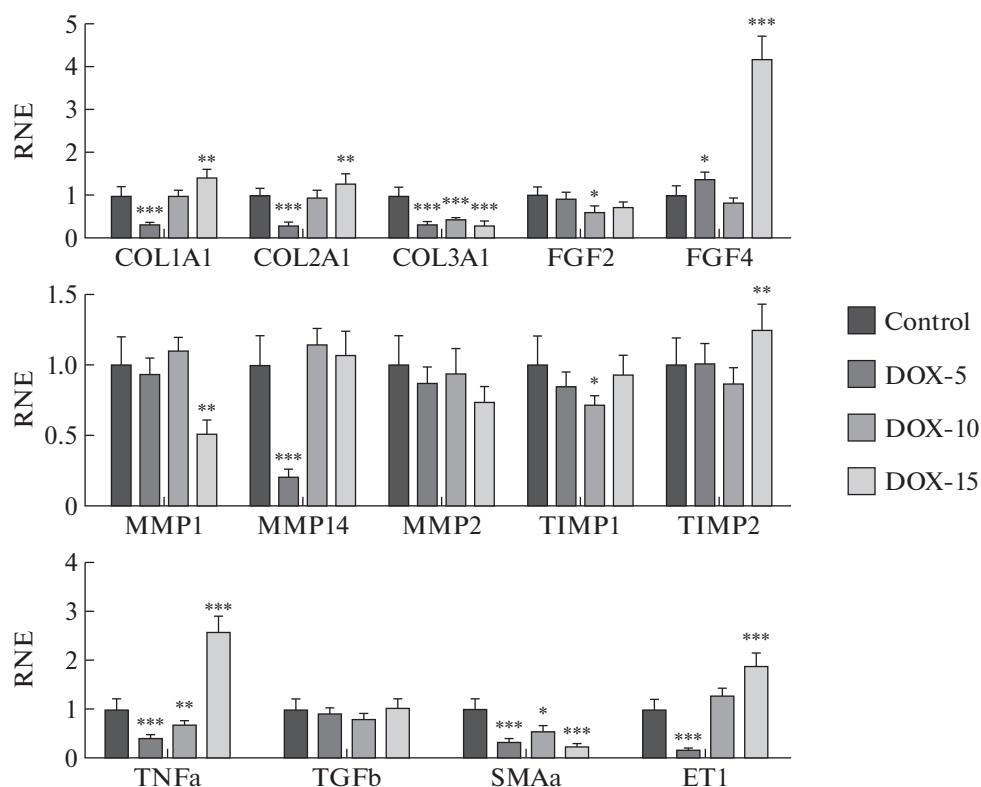


Рис. 2. Уровни экспрессии генов молекулярных маркеров фиброза в миокарде крыс с использованием различных доз доксорубина. Гистограммы показывают средние значения и SD (* – $p < 0.05$; ** – $p < 0.01$; *** – $p < 0.001$). RNE – Relative Normalized Expression.

снижение фракции укорочения (FS) (табл. 2). Наиболее выраженное снижение FS (41% от исходного значения, $p < 0.001$) отмечалось у животных после введения максимальной кумулятивной дозы препарата (DOX-15). Тогда как для группы животных, получавших 10 мг/кг, выявилось снижение FS на 15% ($p < 0.01$), а у группы животных DOX-5 – 14% ($p < 0.05$).

В миокарде крыс, получавших 15 и 10 мг/кг доксорубина, наблюдалось значимое увеличение процента коллагена по сравнению с контрольной группой (DOX-15 – 11.42 [9.920; 13.61]; DOX-10 – 7.77 [4.35; 10.84]; DOX-5 – 5.42 [4.568; 6.408]; контроль – 3.23 [2.465; 3.620]) (рис. 1).

Через 2 мес после окончания введения доксорубина наблюдалось увеличение экспрессии *COL1A1*, *COL2A1* у животных группы DOX-15; у животных группы DOX-10 – не изменялся уровень *COL1A1*, *COL2A1*, а у животных, получавших минимальную кумулятивную дозу доксорубина (5 мг/кг), отмечалось значимое снижение коллагена типа I и II. Тогда как достоверное уменьшение *COL3A1* выявилось у всех животных, получавших химиопрепарат. Кроме того, наблюдалось отсутствие изменения миокардиального TGF- β у всех животных опытных групп по сравнению с контролем. Снижение экспрессии *FGF2* было характерно

для животных группы DOX-10. У крыс с максимальной (15 мг/кг) и минимальной (5 мг/кг) дозами доксорубина наблюдалось достоверное увеличение уровня *FGF4*. Изменение экспрессии *MMP-2* не выявилось. Тогда как, в свою очередь, отмечалось снижение уровня *MMP-1* у животных группы DOX-15 и уменьшение *MMP-14* у животных группы DOX-5. В противоположность эффекта *MMP-1* увеличивалась экспрессия *TIMP-2*. Но при этом снижался уровень *TIMP-1* у животных группы DOX-10. Через 2 мес наблюдались достоверное увеличение экспрессии *ET-1* у животных с максимальной кумулятивной дозой доксорубина и значимое снижение данного маркера у животных, получавших минимальную дозу препарата. Увеличение уровня воспалительного фактора TNF- α было характерно для животных группы DOX-15, тогда как достоверное его снижение отмечалось у животных групп DOX-10 и DOX-5. Уменьшение уровня фиброзного маркера α -SMA наблюдалось у всех животных опытных групп (рис. 2).

ОБСУЖДЕНИЕ РЕЗУЛЬТАТОВ

Данное исследование посвящено изучению молекулярного профиля маркеров фиброза при введении крысам различных доз доксорубина.

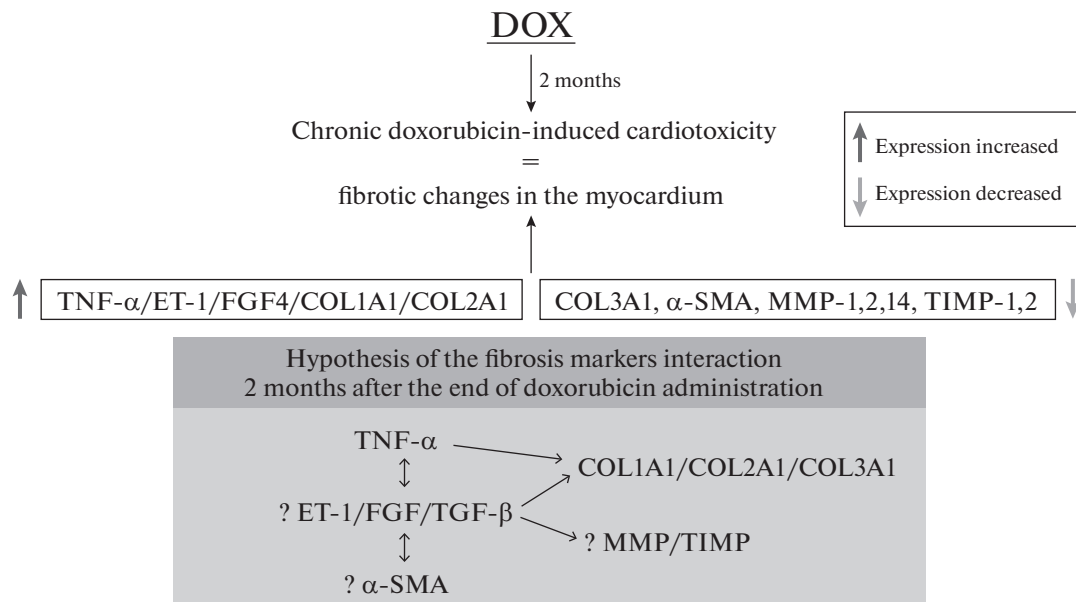


Рис. 3. Схематическое представление выявленных изменений молекулярных маркеров фиброза через 2 месяца после введения доксорубина.

Патогенез доксорубициновой кардиомиопатии характеризуется активным накоплением доксорубина в кардиомиоцитах, что приводит к избыточной генерации АФК, развитию воспалительных процессов, окислительного стресса, что, в свою очередь, нарушает работу митохондрий, саркоплазматического ретикулума, нарушается регуляция баланса ионов кальция, железа в клетке, блокирует работу топоизомеразы IIβ, в конечном итоге, вызывает гибель кардиомиоцитов [30]. Гибель кардиомиоцитов приводит к их постепенному замещению фиброзной тканью с развитием как диастолической, так и систолической дисфункции.

Выраженность фиброзирование миокарда зависит преимущественно от массивности гибели кардиомиоцитов. Биологический смысл процессов фиброзирование состоит в поддержании общей архитектоники органа. В физиологических условиях сердце способно компенсировать различные изменения, связанные с перегрузкой объема или давления, путем дилатации и гипертрофии. При развитии дилатационной кардиомиопатии, а также хронической сердечной недостаточности, сердечная мышца подвергается необратимому ремоделированию [34–37]. При этом наблюдается ремоделирование именно стенки левого желудочка, которая со временем становится тоньше (развивается дилатация) [38] и, в конечном счете, нарушается сократительная способность миокарда с развитием сердечной дисфункции, которая сопровождается аритмией, тромбоэмболией и может приводить к летальному исходу.

В целях подтверждения наличия фиброзных изменений был выполнен гистологический анализ.

Для изучения молекулярных маркеров фиброза был проведен генетический анализ дифференциальной экспрессии следующих генов: *TGF-β*, *COL1A1*, *COL2A1*, *COL3A1*, *FGF2*, *FGF4*, *α-SMA*, *TNF-α*, *ET-1*, *MMP-1,2,14*, *TIMP-1,2*. Схематическое изображение полученных результатов представлено на рис. 3.

Полученные результаты морфологического и эхокардиографического исследования показали наличие дозозависимых фиброзных изменений в миокарде левого желудочка и развитие диастолической дисфункции. Генетический анализ продемонстрировал, что экспрессия *TGF-β* через 2 месяца после окончания введения химиопрепарата не изменялась, при этом в литературе описана значимая роль данного маркера в запуске и развитии фиброза миокарда [26]. Однако наблюдалось увеличение *COL* типа I и II, *FGF4* у животных, получавших 15 мг/кг доксорубина. Уровень интерстициальной коллагеназы-1 (*MMP-1*) был значительно снижен у животных группы DOX-15, что, возможно, связано с активацией *TIMP2*. Известно, что *TGF-β* может также способствовать изменению уровня как *MMP*, так и их ингибиторов *TIMP* [39]. Можно предположить временную корректировку регуляции систем *TGF/FGF* и *MMP/TIMP* при формировании фиброзной ткани на фоне токсического действия доксорубина [19]. При стабилизации вызванных химиопрепаратом патологических процессов (через 2 мес) в миокарде может происходить переключение сигнальных молекул с активной работы *TGF-β* на *FGF*, а также может изменяться активность *MMP* и *TIMP*.

Кроме того, полученные результаты продемонстрировали сохранение избыточной продукции миокардиального коллагена типа I и II (*COL1A1*, *COL2A1*) через 2 мес у животных группы DOX-15. В то время, как у животных, получавших минимальную дозу (5 мг/кг), и у которых не было подтверждения гистологически наличие увеличенного содержания коллагена, экспрессия *COL1A1*, *COL2A1* была значительно снижена. Можно предположить, что, несмотря на отсутствие достоверных изменений *TGF-β* через 2 мес после достижения максимальной кумулятивной дозы доксорубицина, формирование фиброза не является завершенным, и, вероятно, сохранившаяся экспрессия *FGF4* может играть большую роль в развитии хронических процессов доксорубициновой кардиотоксичности. Важно отметить снижение уровня миокардиального коллагена типа III у всех опытных групп. Основным следствием фиброза является снижение растяжимости желудочков. Растяжимость желудочков снижается как за счет увеличения числа волокон коллагена, так и в результате нарушения его свойств. То есть уменьшение содержания “эластичного” коллагена III типа и увеличение содержания “жесткого” коллагена I/II типа [18]. Таким образом, увеличение продуцирования фиброзной ткани ведет к прогрессированию диастолической дисфункции.

Избыточная продукция *ET-1* сохранялась через 2 мес наблюдения у животных, получавших 15 мг/кг препарата, тогда как достоверно значимое уменьшение ее было характерно для животных группы DOX-5 аналогично коллагену типа I и II. Ряд исследований показывают, что *ET-1*, секретруемый эндотелиальными клетками, играет ключевую роль в ремоделировании сердца. *ET-1* через рецептор ET A (ETA) [40] может способствовать пролиферации фибробластов миокарда, усиливать синтез коллагена, влиять на работу *TGF-β* [33]. Эффект активации *ET-1* может быть аналогичен эффекту *TGF-β* [41, 42]. Полученные данные не только подтверждают ключевую роль *ET-1* в развитии фиброза в целом, но и позволяют предполагать, что данный маркер участвует в формировании сердечно-сосудистых осложнений при применении доксорубицина. Кроме того, выявилось повышение уровня *TNF-α* у группы животных, получавших 15 мг/кг препарата, что свидетельствует о сохраненной активной работе воспалительных процессов в сердечной мышце. Тогда как у животных групп DOX-10 и DOX-5 наблюдалось достоверно значимое снижение *TNF-α* спустя два месяца после окончания его введения. Данный факт коррелирует с дозой химиопрепарата и, следовательно, с тяжестью заболевания [32]. В другом исследовании также было показано, что гиперэкспрессия *TNF-α* стимулировала развитие процессов фиброобразования, которые, в конечном итоге, приводили к формированию дилатационной кардиомиопатии [32].

Следовательно, *TNF-α*, как и *ET-1*, играет ключевую роль в рубцевании миокарда при воздействии доксорубицина. Фиброзный фактор α -SMA был достоверно снижен у всех животных опытных групп, что может свидетельствовать о переключении его при формировании хронических процессов [43] или о том, что он, возможно, не является значимым маркером формирования фиброзной ткани при применении антрациклинов [23, 44].

В данной работе производилось исследование молекулярного профиля наиболее репрезентативных (по данным литературы) маркеров фиброза у крыс на фоне использования различных доз доксорубицина без оценки динамики изменения уровня маркеров. Это является ограничением данной работы. Полученные результаты по профилю молекулярных маркеров фиброза коррелируют с данными о развитии сократительной дисфункции, а также с данными морфологического анализа. Этот факт позволяет утверждать вовлеченность отдельных механизмов в реализацию эффектов на конкретном этапе исследования. Кроме того, авторами не производилась регистрация массы сердца. Для верификации повреждений миокарда авторы использовали такие критерии как степень снижения фракции укорочения, характеризующий насосную способность сердца, и наличие фиброзных изменений, подтвержденные гистологическим анализом.

СОБЛЮДЕНИЕ ЭТИЧЕСКИХ СТАНДАРТОВ

Все применимые международные, национальные и/или институциональные принципы ухода и использования животных были соблюдены. Условия содержания и использования животных в исследовании были рассмотрены и одобрены комиссией по контролю содержания и использования лабораторных животных ФГБУ “НМИЦ им. В.А. Алмазова” Минздрава России, IACUC (Номер протокола-заявки: 20-09ПЗ#V2).

ИСТОЧНИКИ ФИНАНСИРОВАНИЯ

Работа выполнена в рамках государственного задания Министерства здравоохранения Российской Федерации (тема: “Создание новых препаратов для лечения и профилактики доксорубицин-индуцированной кардиомиопатии”).

КОНФЛИКТ ИНТЕРЕСОВ

Авторы декларируют отсутствие явных и потенциальных конфликтов интересов, связанных с публикацией данной статьи.

ВКЛАД АВТОРОВ

Разработка концепции и дизайна (Я.Г.Т., Е.Ю.П.), сбор данных (Е.Ю.П., Т.В.Ш., Д.Д.А., М.С.Д., Р.И.Т., Ю.В.Ч., М.О.М., С.А.О.), анализ и интерпретация данных (Е.Ю.П., Т.В.Ш., Д.Д.А.), написание и редактирование манускрипта (Е.Ю.П., Ю.В.Ч., Я.Г.Т.).

СПИСОК ЛИТЕРАТУРЫ

1. *Markham MJ, Wachter K, Agarwal N, Bertagnolli MM, Chang SM, Dale W, Diefenbach CSM, Rodriguez-Galindo C, George DJ, Gilligan TD, Harvey RD, Johnson ML, Kimple RJ, Knoll MA, LoConte N, Maki RG, Meisel JL, Meyerhardt JA, Pennell NA, Rocque GB, Sabel MS, Schilsky RL, Schneider BJ, Tap WD, Uzzo RG, Westin SN* (2020) Clinical Cancer Advances 2020: Annual report on progress against cancer from the American Society of Clinical oncology. *J Clin Oncol* 38: 1081–1101. <https://doi.org/10.1200/JCO.19.03141>
2. *de Martel C, Georges D, Bray F, Ferlay J, Clifford GM* (2020) Global burden of cancer attributable to infections in 2018: a worldwide incidence analysis. *Lancet Glob Heal* 8: e180–e190. [https://doi.org/10.1016/S2214-109X\(19\)30488-7](https://doi.org/10.1016/S2214-109X(19)30488-7)
3. *Alam SR, Shah ASV, Richards J, Lang NN, Barnes G, Joshi N, MacGillivray T, McKillop G, Mirsadraee S, Payne J, Fox KAA, Henriksen P, Newby DE, Semple SIK* (2012) Ultrasmall superparamagnetic particles of iron oxide in patients with acute myocardial infarction early clinical experience. *Circ Cardiovasc Imaging* 5: 559–565. <https://doi.org/10.1161/CIRCIMAGING.112.974907>
4. *Oudard S* (2013) Progress in emerging therapies for advanced prostate cancer. *Cancer Treat Rev* 39: 275–289. <https://doi.org/10.1016/j.ctrv.2012.09.005>
5. *Weingart SN, Zhang L, Sweeney M, Hassett M* (2018) Chemotherapy medication errors. *Lancet Oncol* 19: e191–e199. [https://doi.org/10.1016/S1470-2045\(18\)30094-9](https://doi.org/10.1016/S1470-2045(18)30094-9)
6. *Springfeld C, Jäger D, Büchler MW, Strobel O, Hackert T, Palmer DH, Neoptolemos JP* (2019) Chemotherapy for pancreatic cancer. *Press Medicale* 48: e159–e174. <https://doi.org/10.1016/j.lpm.2019.02.025>
7. *Knezevic CE, Clarke W* (2020) Cancer Chemotherapy: The Case for Therapeutic Drug Monitoring. *Ther Drug Monit* 42: 6–19. <https://doi.org/10.1097/FTD.0000000000000701>
8. *Renu K, Abilash VG, Tirupathi TP, Arunachalam S* (2018) Molecular mechanism of doxorubicin-induced cardiomyopathy – An update. *Eur J Pharmacol* 818: 241–253. <https://doi.org/10.1016/j.ejphar.2017.10.043>
9. *Hole LD, Larsen TH, Fossan KO, Limé F, Schjøtt J* (2013) A short-time model to study relevant indices of cardiotoxicity of doxorubicin in the rat. *Toxicol Mech Methods* 23: 412–418. <https://doi.org/10.3109/15376516.2013.773391>
10. *Towbin JA, Bowles NE* (2002) The failing heart. *Nature* 415: 227–233. <https://doi.org/10.1038/415227a>
11. *Харина ВИ, Бережнова ТА, Резникова КМ, Брездынюк АД* (2017) Способ выявления начальных кардиотоксических эффектов доксорубина. *Вестник новых медицинских технологий* 4: 165–170. [*Kharina VI, Berezhnova TA, Reznikova KM, Brezdynyuk AD* (2017) A method for detecting the initial cardiotoxic effects of doxorubicin. *Bull New Medic Technol* 4: 165–170. (In Russ)]. https://doi.org/10.12737/article_5a32124941da88.60854778
12. *Mawad W, Mertens L, Pagano JJ, Riesenkampff E, Reichert MJE, Mital S, Kantor PF, Greenberg M, Liu P, Nathan PC, Grosse-Wortmann L* (2021) Effect of anthracycline therapy on myocardial function and markers of fibrotic remodeling in childhood cancer survivors. *Eur Heart J Cardiovasc Imaging* 22: 435–442. <https://doi.org/10.1093/ehjci/jeaa093>
13. *Songbo M, Lang H, Xinyong C, Bin X, Ping Z, Liang S* (2019) Oxidative stress injury in doxorubicin-induced cardiotoxicity. *Toxicol Lett* 307: 41–48. <https://doi.org/10.1016/j.toxlet.2019.02.013>
14. *Zhang YJ, Huang H, Liu Y, Kong B, Wang G* (2019) MD-1 deficiency accelerates myocardial inflammation and apoptosis in doxorubicin-induced cardiotoxicity by activating the TLR4/MAPKs/nuclear factor kappa B (NF- κ B) signaling pathway. *Med Sci Monit* 25: 7898–7907. <https://doi.org/10.12659/MSM.919861>
15. *Fu HY, Sanada S, Matsuzaki T, Liao Y, Okuda K, Yamato M, Tsuchida S, Araki R, Asano Y, Asanuma H, Asakura M, French BA, Sakata Y, Kitakaze M, Minamino T* (2016) Chemical endoplasmic reticulum chaperone alleviates doxorubicin-induced cardiac dysfunction. *Circ Res* 118: 798–809. <https://doi.org/10.1161/CIRCRESAHA.115.307604>
16. *Minotti G, Recalcati S, Mordente A, Liberi G, Calafiore AM, Mancuso C, Preziosi P, Cairo G* (1998) The secondary alcohol metabolite of doxorubicin irreversibly inactivates aconitase/iron regulatory protein-1 in cytosolic fractions from human myocardium. *FASEB J* 12: 541–552. <https://doi.org/10.1096/fasebj.12.7.541>
17. *Pan JA, Tang Y, Yu JY, Zhang H, Zhang JF, Wang CQ, Gu J* (2019) miR-146a attenuates apoptosis and modulates autophagy by targeting TAF9b/P53 pathway in doxorubicin-induced cardiotoxicity. *Cell Death Dis* 10: 1–15. <https://doi.org/10.1038/s41419-019-1901-x>
18. *Miklishanskaya SV, Mazur NA, Shestakova NV* (2017) Mechanisms for the formation myocardial fibrosis in norm and in certain cardiovascular diseases, how to diagnose it. *Russ Med Acad Contin post-graduate Stud* 75–81. <https://doi.org/10.21518/2079-701X-2017-12-75-81>
19. *Aharinejad S, Krenn K, Paulus P, Schäfer R, Zuckermann A, Grimm M, Abraham D* (2005) Differential role of TGF- β 1/bFGF and ET-1 in graft fibrosis in heart failure patients. *Am J Transplant* 5: 2185–2192. <https://doi.org/10.1111/j.1600-6143.2005.01006.x>
20. *Pan X, Chen Z, Huang R, Yao Y, Ma G* (2013) Transforming Growth Factor β 1 Induces the Expression of Collagen Type I by DNA Methylation in Cardiac Fibroblasts. *PLoS One* 8: 1–8. <https://doi.org/10.1371/journal.pone.0060335>
21. *Murphy SP, Kakkar R, McCarthy CP, Januzzi JL* (2020) Inflammation in Heart Failure: JACC State-of-the-Art Review. *J Am Coll Cardiol* 75: 1324–1340. <https://doi.org/10.1016/j.jacc.2020.01.014>

22. *Тепляков АТ, Шилов СН, Попова АА, Березикова ЕН, Гракова ЕВ, Неупокоева МН, Копьева КВ, Ратушняк ЕТ, Степачев ЕИ* (2020) Роль провоспалительных цитокинов в развитии антрациклин-индуцированной сердечной недостаточности. Клинические исследования 35:66–74. [*Teplyakov AT, Shilov SN, Popova AA, Berezikova EN, Grakova EV, Neupokoeva MN, Kopeva KV, Ratushnyak ET, Stepachev EI* (2020) The role of pro-inflammatory cytokines in the development of anthracycline-induced heart failure. *Clinical Studies* 35: 66–74. (In Russ)].
<https://doi.org/10.29001/2073-8552-2020-35-2-66-74>
23. *Zhao W, Wang X, Sun KH, Zhou L* (2018) A-Smooth Muscle Actin Is Not a Marker of Fibrogenic Cell Activity in Skeletal Muscle Fibrosis. *PLoS One* 13: 1–16.
<https://doi.org/10.1371/journal.pone.0191031>
24. *Herrera J, Henke CA, Bitterman PB* (2018) Extracellular matrix as a driver of progressive fibrosis. *J Clin Invest* 128: 45–53.
<https://doi.org/10.1172/JCI93557>
25. *Базылев ВВ, Канаева ТВ* (2020) Роль матриксных металлопротеиназ в ремоделировании миокарда. *CardioСоматика* 11: 22–28. [*Bazylev VV, Kanaeva TV* (2020) The role of matrix metalloproteinases in myocardial remodeling. *CardioSomatics* 11: 22–28. (In Russ)].
<https://doi.org/10.26442/22217185.2020.3.200374>
26. *Ma ZG, Yuan YP, Wu HM, Zhang X, Tang QZ* (2018) Cardiac fibrosis: New insights into the pathogenesis. *Int J Biol Sci* 14: 1645–1657.
<https://doi.org/10.7150/ijbs.28103>
27. *Medeiros-Lima DJM, Carvalho JJ, Tibirica E, Borges JP, Matsuura C* (2019) Time course of cardiomyopathy induced by doxorubicin in rats. *Pharmacol Reports* 71: 583–590.
<https://doi.org/10.1016/j.pharep.2019.02.013>
28. *Lončar-Turukalo T, Vasić M, Tasić T, Mijatović G, Glumac S, Bajić D, Japunžić-Žigon N* (2015) Heart rate dynamics in doxorubicin-induced cardiomyopathy. *Physiol Meas* 36: 727–739.
<https://doi.org/10.1088/0967-3334/36/4/727>
29. *Merlet N, Piriou N, Rozec B, Grabherr A, Lauzier B, Trochu JN, Gauthier C* (2013) Increased Beta2-Adrenoceptors in Doxorubicin-Induced Cardiomyopathy in Rat. *PLoS One* 8: 1–15.
<https://doi.org/10.1371/journal.pone.0064711>
30. *Podyacheva EY, Kushnareva EA, Karpov AA, Toropova YG* (2021) Analysis of Models of Doxorubicin-Induced Cardiomyopathy in Rats and Mice. A Modern View From the Perspective of the Pathophysiologist and the Clinician. *Front Pharmacol* 12: 1–12.
<https://doi.org/10.3389/fphar.2021.670479>
31. *Rolski F, Błyszczuk P* (2020) Complexity of TNF- α signaling in heart disease. *J Clin Med* 9: 1–25.
<https://doi.org/10.3390/jcm9103267>
32. *Sun M, Chen M, Dawood F, Zurawska U, Li JY, Parker T, Kassiri Z, Kirshenbaum LA, Arnold M, Khokha R, Liu PP* (2007) Tumor necrosis factor- α mediates cardiac remodeling and ventricular dysfunction after pressure overload state. *Circulation* 115: 1398–1407.
<https://doi.org/10.1161/CIRCULATIONAHA.106.643585>
33. *Shi-wen X, Kennedy L, Renzoni EA, Bou-Gharios G, Du Bois RM, Black CM, Denton CP, Abraham DJ, Leask A* (2007) Endothelin is a downstream mediator of profibrotic responses to transforming growth factor β in human lung fibroblasts. *Arthritis Rheum* 56: 4189–4194.
<https://doi.org/10.1002/art.23134>
34. *Podyacheva E, Toropova Y* (2022) SIRT1 activation and its effect on intercalated disc proteins as a way to reduce doxorubicin cardiotoxicity. *Front Pharmacol* 13: 1–23.
<https://doi.org/10.3389/fphar.2022.1035387>
35. *Сабиров ЛФ, Фролова ЭБ, Мухаметишина ГА, Сафаргалиева ЛХ, Мухитова ЭИ* (2012) Дилатационная кардиомиопатия. Клинический случай 5:202–208. [*Sabirov LF, Frolova EB, Mukhametshina GA, Safargaliev LKh, Mukhitova EI* (2012) Dilated cardiomyopathy. *Clinical Case* 5: 202–208. (In Russ)].
<https://doi.org/10.1016/B978-0-323-47870-0.00022-2>
36. *Ahmedova DM, Hojakuliyev BG* (2014) Value of Volume Fraction of Collagen in Development of Myocardium Remodeling At the Patients With Inflammatory Cardiomyopathy. *Eurasian Hear J* 109–112.
<https://doi.org/10.38109/2225-1685-2014-1-109-112>
37. *Найдич АМ* (2006) Структурная неоднородность левого желудочка и ремоделирование миокарда. Бюллетень сибирской медицины 5: 38–45. [*Naiditsch AM* (2006) Left ventricular structural heterogeneity and myocardial remodelling. *Bulletin of Siberian Medicine* 5: 38–45. (In Russ)].
<https://doi.org/10.20538/1682-0363-2006-1-38-45>
38. *Shishkova AV, Adonina EV, Duplyakov DV, Suslina EA, Ksenofontova LV* (2018) Course and outcome of dilated cardiomyopathy. *Cardiol News, Opin Training* 6: 92–96.
<https://doi.org/10.24411/2309-1908-2018-13010>
39. *Schiller M, Javelaud D, Mauviel A* (2004) TGF- β -induced SMAD signaling and gene regulation: Consequences for extracellular matrix remodeling and wound healing. *J Dermatol Sci* 35: 83–92.
<https://doi.org/10.1016/j.jdermsci.2003.12.006>
40. *Hafizi S, Wharton J, Chester AH, Yacoub MH* (2004) Profibrotic effects of endothelin-1 via the ET A receptor in cultured human cardiac fibroblasts. *Cell Physiol Biochem* 14: 285–292.
<https://doi.org/10.1159/000080338>
41. *Neri Serneri GG, Cecioni I, Vanni S, Paniccia R, Bandinelli B, Vetere A, Janming X, Bertolozzi I, Boddi M, Lisi GF, Sani G, Modesti PA* (2000) Selective upregulation of cardiac endothelin system in patients with ischemic but not idiopathic dilated cardiomyopathy: Endothelin-1 system in the human failing heart. *Circ Res* 86: 377–385.
<https://doi.org/10.1161/01.res.86.4.377>
42. *Remuzzi G, Perico N, Benigni A* (2002) New therapeutics that antagonize endothelin: Promises and frustrations. *Nat Rev Drug Discov* 1: 986–1001.
<https://doi.org/10.1038/nrd962>
43. *Tanaka R, Umemura M, Narikawa M, Hikichi M, Osaw K, Fujita T, Yokoyama U, Ishigami T, Tamura K, Ishikawa Y* (2020) Reactive fibrosis precedes doxorubicin-induced heart failure through sterile inflammation. *ESC Hear Fail* 7: 588–603.
<https://doi.org/10.1002/ehf2.12616>
44. *Sun KH, Chang Y, Reed NI, Sheppard D* (2016) α -smooth muscle actin is an inconsistent marker of fibroblasts responsible for force-dependent TGF β activation or collagen production across multiple models of organ fibrosis. *Am J Physiol - Lung Cell Mol Physiol* 310: L824–L836.
<https://doi.org/10.1152/ajplung.00350.2015>

MOLECULAR MARKERS PROFILE OF FIBROSIS IN RATS EXPOSED TO DIFFERENT DOSES OF DOXORUBICIN

**E. Yu. Podyacheva^{a,#}, T. V. Shmakova^a, D. D. Andreeva^a, R. I. Toropov^a,
Yu. V. Cheburkin^a, M. S. Danilchuk^a, M. O. Martynov^a, and Ya. G. Toropova^a**

^a *Almazov National Medical Research Centre, Ministry of Health of the Russian Federation,
St. Petersburg, Russian Federation*

[#]*e-mail: ekaterinapodyachevaspb@gmail.com*

Text of the abstract. The study is devoted to the investigate of the molecular markers profile of fibrosis when various doses of doxorubicin are administered to Wistar drain rats. The study was performed on 40 male Wistar rats weighing 260 ± 19 g. Animals were divided into 4 groups: control and three experimental groups with a certain frequency of administration (6 times in two days) and a certain dose of doxorubicin (5, 10, 15 mg/kg, intraperitoneally). At the end of the administration of the chemotherapy drug, the animals were observed for 2 months. To solve this aim, the hearts were taken from anesthetized animals for molecular and morphological studies. Histological, echocardiographic and molecular analyses revealed dose-dependent damaging changes in the left ventricular myocardium against the background of exposure to various doses of doxorubicin. The expression level of TGF- β did not differ from the control values 2 months after the end of administration of all cumulative doses of the chemotherapy drug. However, at this stage of the study, the preserved increased expression of type I, type II collagen, ET-1, FGF4 and TNF- α was characteristic of animals receiving the maximum cumulative dose of doxorubicin, which may reflect the incompleteness of the fibrous tissue formation process, as well as their active participation in the development of inflammatory processes with pronounced cardiotoxic damage against the background of exposure the chemotherapy drug. For animals receiving 10 mg/kg, there were no changes in these molecular markers of fibrosis compared to the control group, whereas in the group of animals with the minimum cumulative dose of the drug, a decrease in the expression of COL I, II type, ET-1, TNF- α and an increase in FGF4 levels were revealed.

Keywords: anthracycline cardiomyopathy, doxorubicin, molecular markers, heart failure, fibrosis